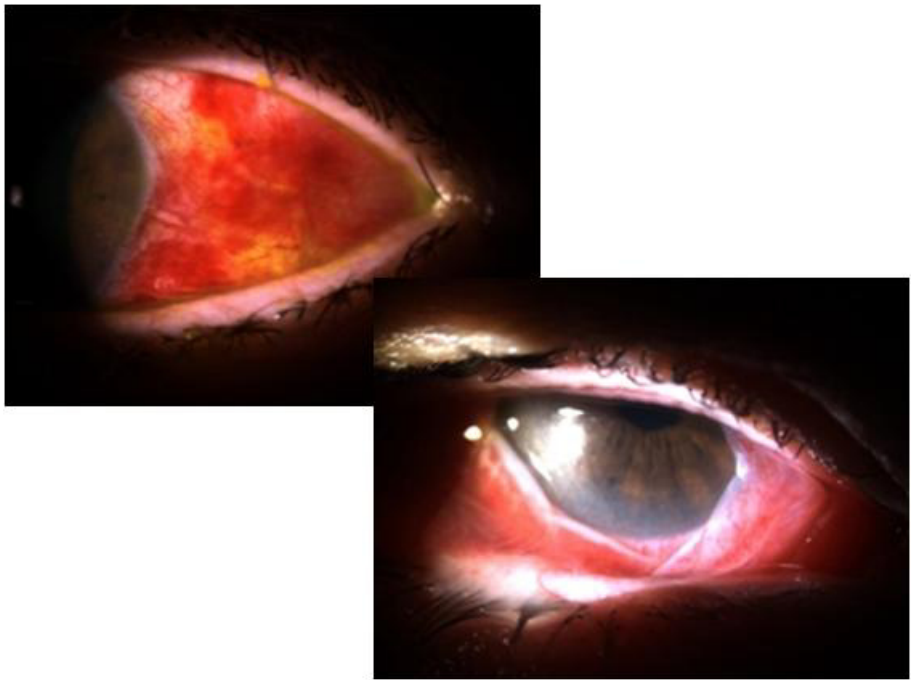

3.Conjuntiva

SINAIS DA CONJUNTIVITE

- **Hiperémia conjuntival**

É o sinal mais frequente e característico da inflamação da superfície ocular.
A sua intensidade é variável consoante as diversas formas clínicas.
Pode dever-se a uma inflamação aguda ou crónica, ou em resposta a factores irritantes crónicos
Tipos clínicos: superficial, ciliar ou mista.

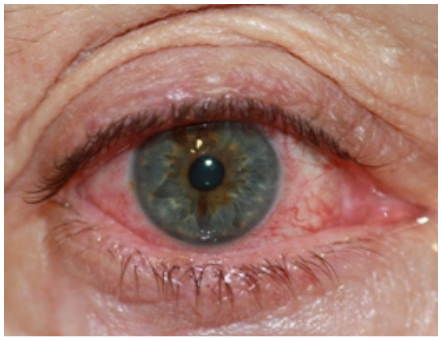
Fig. 3.1 Hiperémia conjuntival difusa

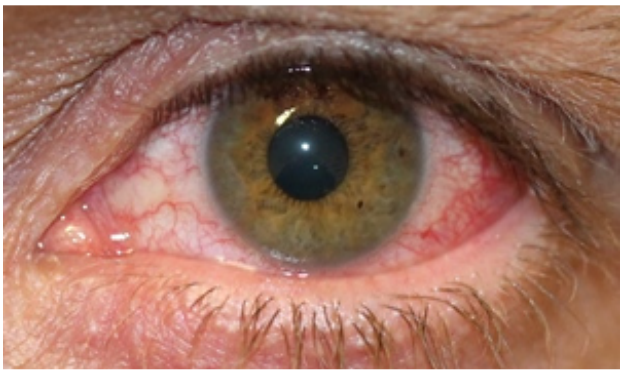
Fig. 3.2 Hiperémia conjuntival difusa

Fig. 3.3 Hiperémia conjuntival difusa

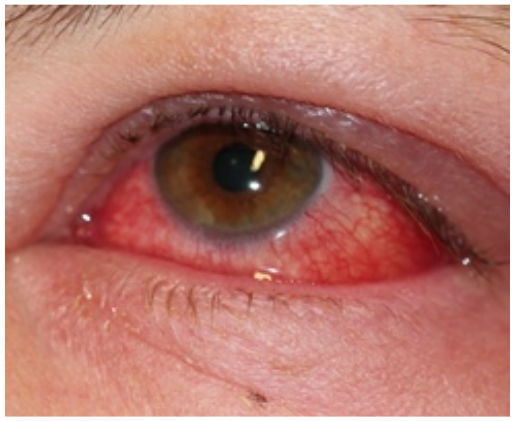
Fig. 3.4 Hiperémia conjuntival difusa

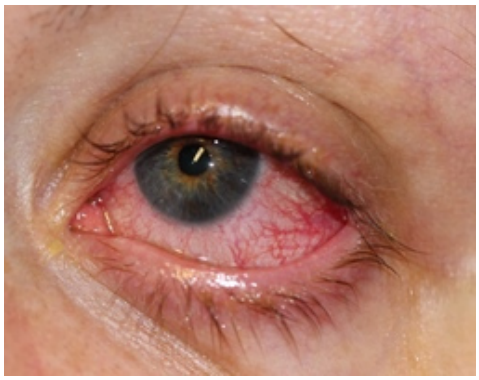
Fig. 3.5 Hiperémia conjuntival difusa

- **Reacção papilar**

São hiperplasias teciduais, numa estrutura previamente existente numa conjuntiva normal.
SINAIS: Formações carnosas, vascularizadas no centro, comprimidas umas contra as outras tipo favo de mel. Estão separadas umas das outras por linhas brancas fibrosas.

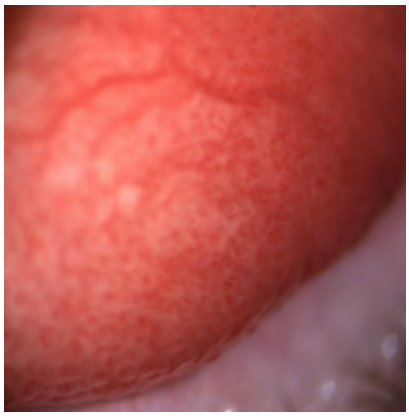
Fig. 3.6 Papilas na conjuntiva

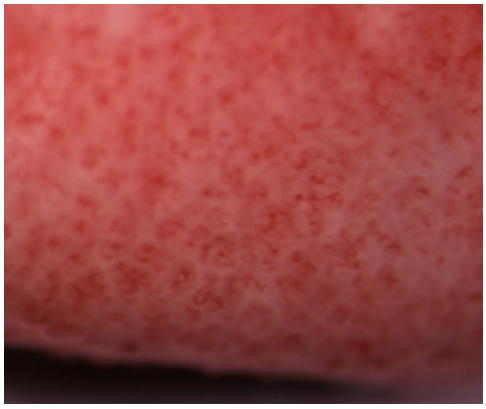
Fig. 3.7 Papilas na conjuntiva tarsal superior

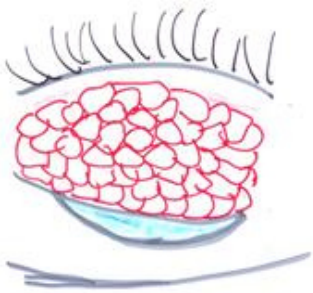
Fig. 3.8 Papilas na conjuntiva tarsal superior

- **Reacção folicular**

Consistem numa hiperplasia epitelial e um infiltrado linfocítico subepitelial, devido a estímulos inflamatórios persistentes e crónicos.
SINAIS: Formações elevadas, rosas ou cinzento pálidas, translúcidas, grandes, redondas, localizadas por baixo do epitélio conjuntival. Estruturas avasculares, 0.5 a 2 mm de diâmetro.

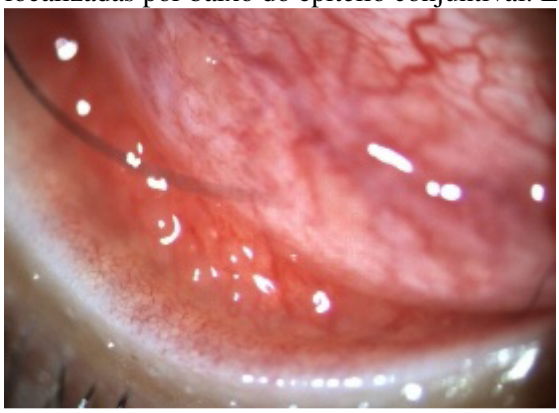
Fig. 3.9 Folículos na conjuntiva tarsal inferior

- **Membranas**

Típica da conjuntivite diftérica.
Aderência firme fibrovascular entre o coágulo e o estroma da conjuntiva.

- **Pseudomembrana**

Ocorre nas conjuntivites agudas e hiperagudas.
Formação de tecido esbranquiçado, brilhante, a revestir a conjuntiva.
Não produz hemorragia quando se retira, contrariamente ás membranas.

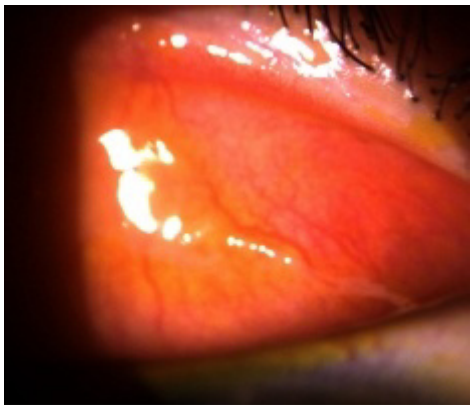

Fig. 3.10 Pseudomembrana na conjuntiva tarsal Superior

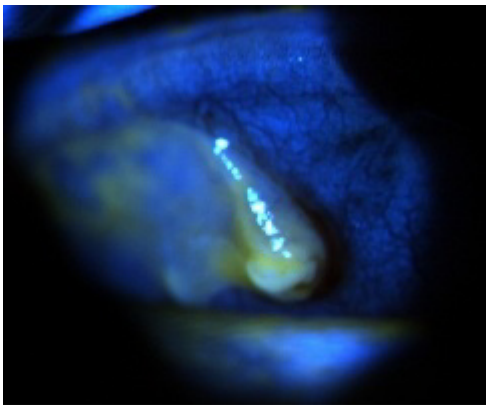

Fig. 3.11 Extracção da pseudomembrana

- **Quemose**

Edema da conjuntiva que se manifesta como uma bolha, mais ou menos transparente, segundo o grau de hiperémia que apresente.

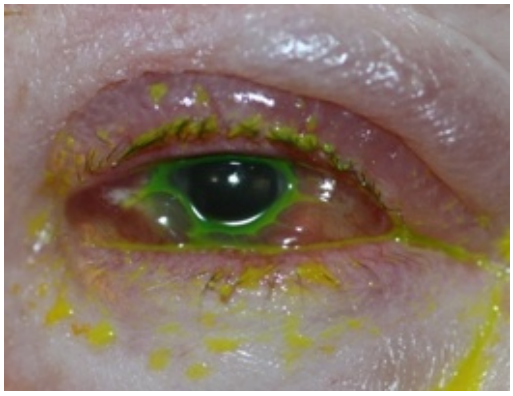

Fig. 3.12 Quemose acentuada

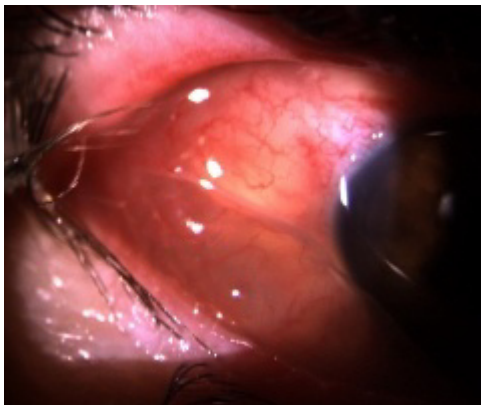

Fig. 3.13 Quemose

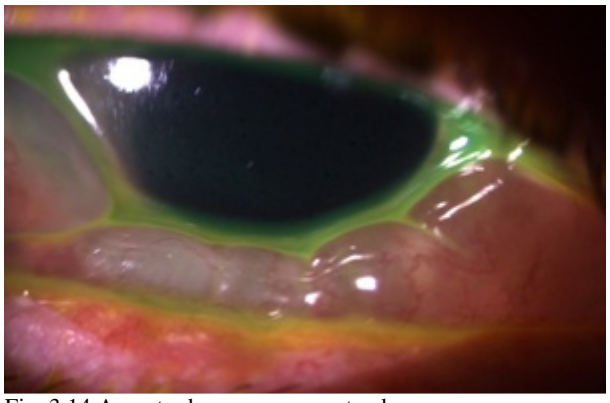

Fig. 3.14 Aspecto de quemose acentuada

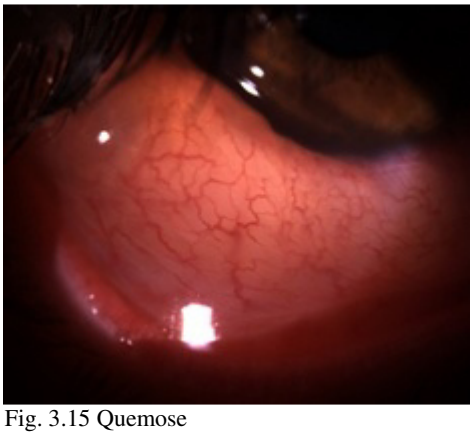

Fig. 3.15 Quemose

- **Hemorragia subconjuntival**

A hemorragia subconjuntival quase sempre é espontânea. Coloração vermelho brilhante.
Os episódios de repetição ocorrem sobretudo em doentes com factores de risco sistémico. Esta condição pode decorrer de processos irritativo, alérgico, traumático ou infeccioso. Além disso, pode ser resultante de esforço físico intenso, tosse, espirros, vómitos e qualquer acção com manobra de Valsalva. Ocorre devido à ausência de válvulas nas veias da região cefálica, fazendo com que o aumento de pressão torácica seja transmitido aos vasos sanguíneos oculares e nasais. Picos de

hipertensão arterial é outro fator que pode causar hemorragia subconjuntival e, menos comumente, alterações da coagulação sanguínea.

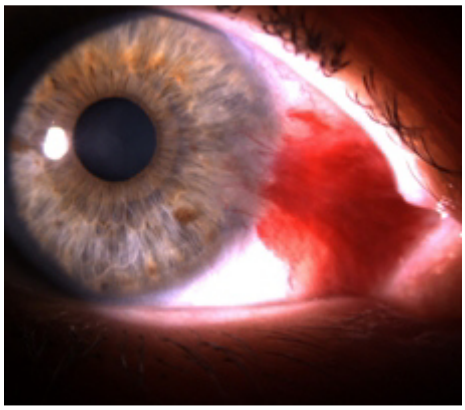
Fig. 3.16 Hemorragia subconjuntival

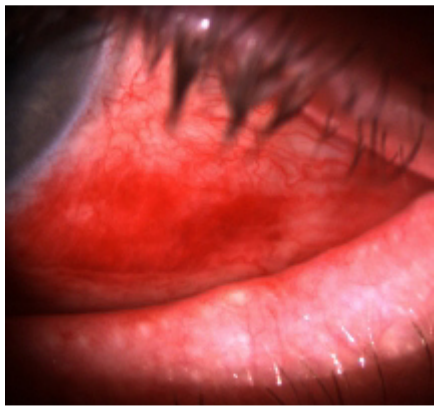
Fig. 3.17 Hemorragia subconjuntival

- **Simbléfaro**

Cicatrização e aderência consequente entre a conjuntica bulbar e a conjuntiva tarsal, resultado duma inflamação aguda ou crónica do estroma da conjuntiva.
ETIOLOGIA: traumatismos, queimaduras químicas, tracoma, eritema multiforme, penfigóide cicatricial ocular.

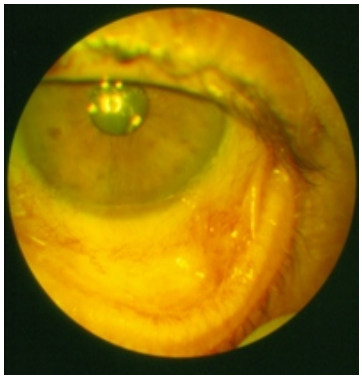
Fig. 3.18 Simbléfaro

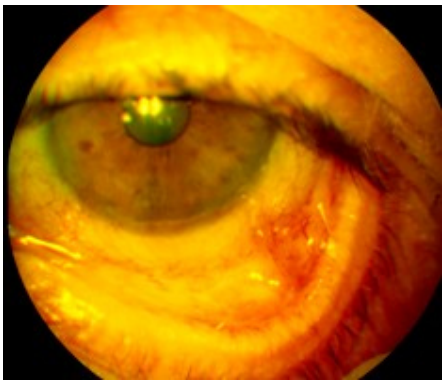
Fig. 3.19 Simbléfaro

Fig. 3.20 Simbléfaro

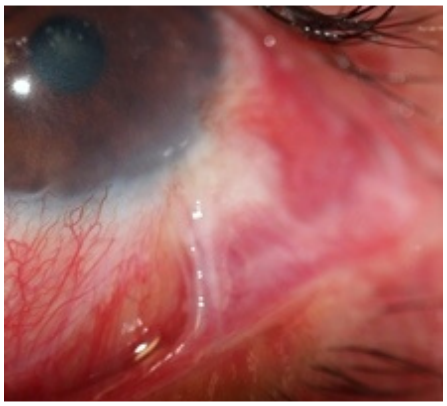
Fig. 3.21 Simbléfaro

- **Petéquias**

Pequenos ponteados avermelhados, sobretudo evidentes na conjuntiva tarsal superior.
Ocorrem na conjuntivite viral e endocardite bacteriana subaguda.

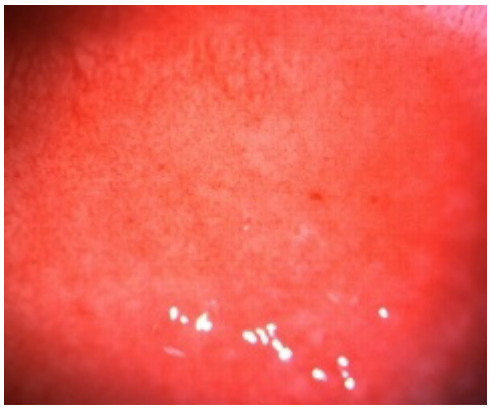
Fig. 3.22 Petéquias na conjuntiva tarsal superior

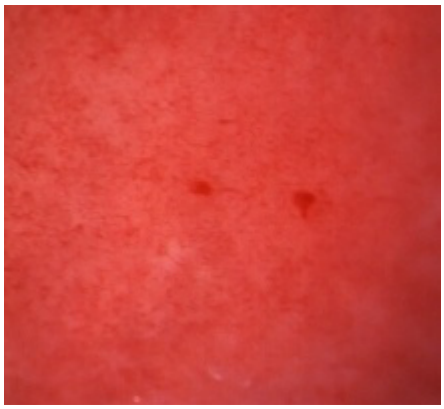
Fig. 3.23 Petéquias na conjuntiva tarsal superior

- **Opacidades subepiteliais**

Iniciam-se habitualmente por uma queratite epitelial ponteada difusa, que podem evoluir para opacidades subepiteliais (ocorrem em 50-80% dos casos de queratoconjuntivite epidémica). Estes infiltrados sub-epiteliais redondos e pequenos que podem formar pequenas erosões punctiformes e deixar opacidades sub-epiteliais que podem interferir com a visão por semanas e podem deixar cicatrizes permanentes.

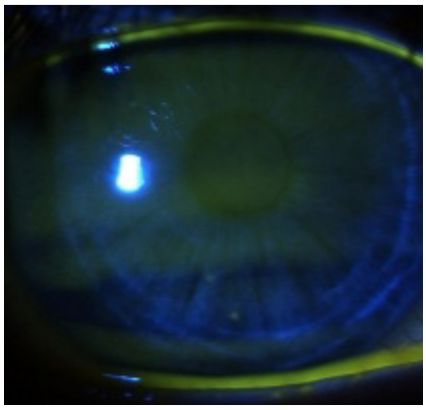
Fig. 3.24 Opacidades subepiteliais na conjuntivite viral

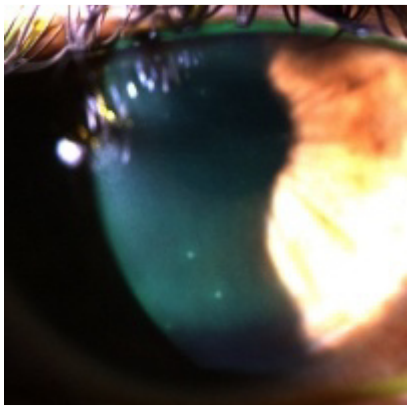
Fig. 3.25 Opacidades subepiteliais na conjuntivite epidémica

<u>TIPOS DE SECREÇÃO CONJUNTIVAL</u>

A secreção conjuntival resulta duma exsudação filtrada através do epitélio, á qual se juntam restos epiteliais, lágrimas, muco, fibrina, células polinucleares, soro e componentes sanguíneos.

- **Mucosa**

Caracteriza-se pelo aspecto de cordões esbranquiçados no fundo saco conjuntival e no bordo palpebral. Características filamentares.
Típica das conjuntivites alérgicas

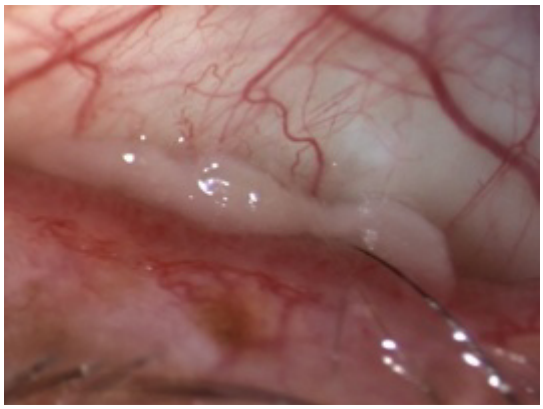
Fig. 3.26 Secreção conjuntival mucosa

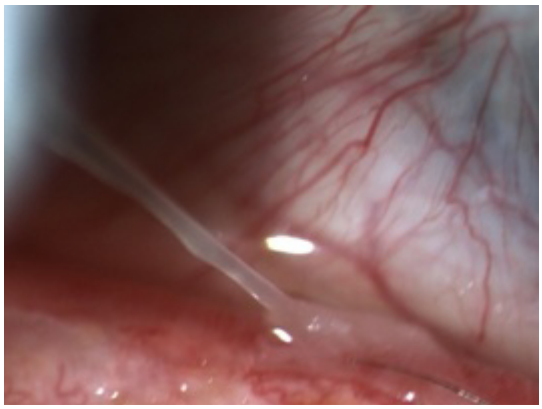
Fig. 3.27 Aspecto da secreção conjuntival mucosa

- **Mucopurulenta e purulenta**

É espessa, de coloração branco amarelada ou esverdeada e, habitualmente, abundante
Típica das conjuntivites bacterianas ou conjuntivites por clamídeas.

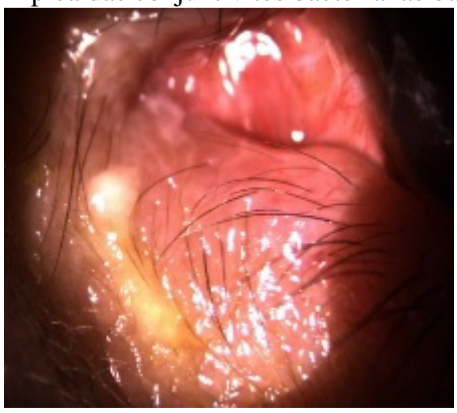
Fig. 3.28 Secreção conjuntival mucopurulenta

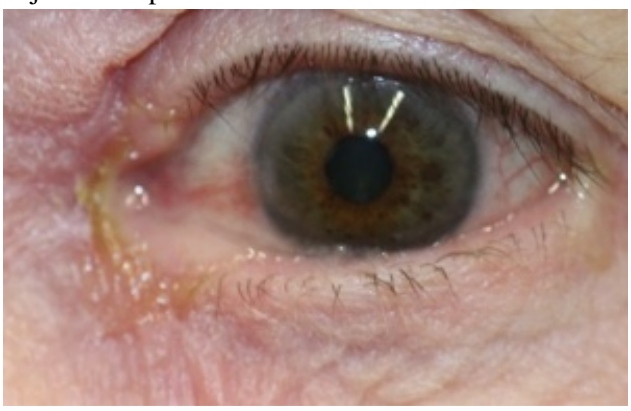
Fig. 3.29 Secreção conjuntival mucopurulenta

- **Serosa ou aquosa**

De coloração esbranquiçada ou acinzentada , abundante.
Típica das conjuntivites virais ou irritativas.

Fig. 3.30 Secreção conjuntival serosa

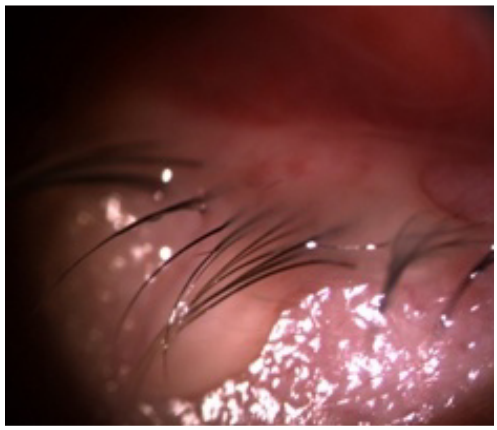
Fig. 3.31 Secreção conjuntival serosa

TIPOS DE CONJUNTIVITES

CONJUNTIVITE BACTERIANA

Usualmente bilateral.
Caracterizada por secreção mucopurulenta ou purulenta.

ETIOLOGIA- S.aureus. S epidermidis. S. pneumoniae. H influenzae.
SINTOMAS – Sensação corpo estranho. Prurido. Fotofobia
SINAIS – Secreção conjuntival mucopurulenta ou purulenta. Hiperémia conjuntival mais evidente nos fundo-saco-conjuntival. Pseudomembranas. Queratite ponteada.
TRATAMENTO – Resolução espontânea em 1-2 semanas. AB colírios e pomada.
PROGNÓSTICO – Bom. Cicatrizes conjuntivais possíveis.

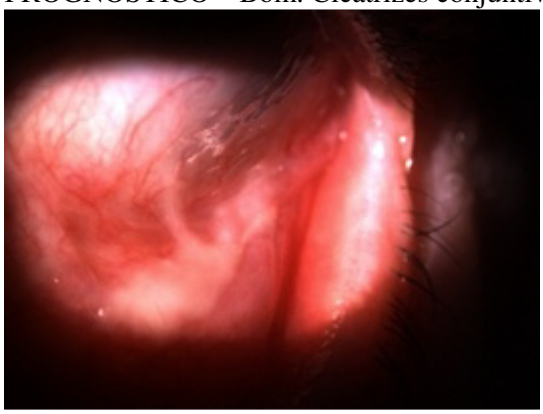
Fig. 3.32 Conjuntivite bacteriana

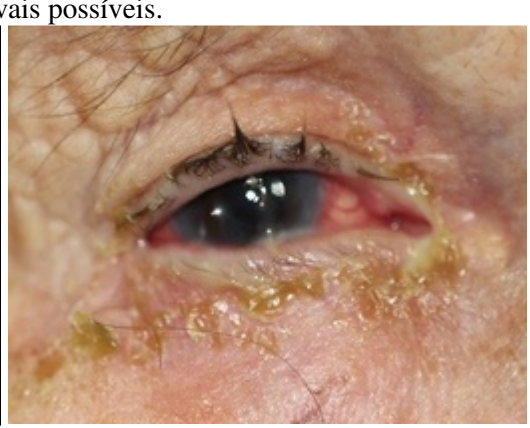
Fig. 3.33 Conjuntivite bacteriana

CONJUNTIVITE VIRAL

- **por Adenovírus**

Comum. Muito contagiosa. Usualmente bilateral.
O diagnóstico é habitualmente clínico.
Caracterizada por olho vermelho, prurido e lacrimejo inicialmente num olho, e 1-2 dias após, afectando o olho adelfo, embora menos significativamente.
TIPOS CLÍNICOS: Conjuntivite folicular aguda (forma mais ligeira), febre faringo-conjuntival (serotipos 3 e 7) e Queratoconjuntivite epidémica (serotipos 8, 19 e 37, a forma mais grave).
SINTOMAS: Lacrimejo, ardor, sensação corpo estranho, fotofobia.
SINAIS: Edema palpebral, secreção conjuntival serosa, hiperémia conjuntival difusa, petéquias e hemorragias subconjuntivais, folículos conjuntivais sobretudo no fundo saco conjuntival inferior, pseudomembranas, queratite epitelial ponteada central, infiltrados subepiteliais e adenopatia pré-auricular.
PROGNÓSTICO: Bom. Excepcionalmente ocorrem infiltrados subepiteliais que exigem um tratamento prolongado com corticosteróides tópicos.

Fig. 3.34 Queraconjuntivite epidémica

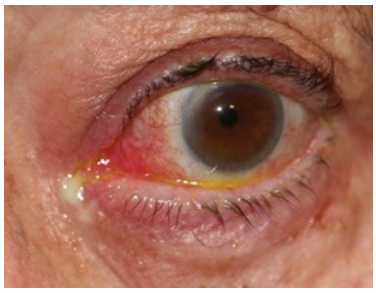
Fig. 3.35 Queraconjuntivite epidémica

Fig. 3.36 Queraconjuntivite epidémica

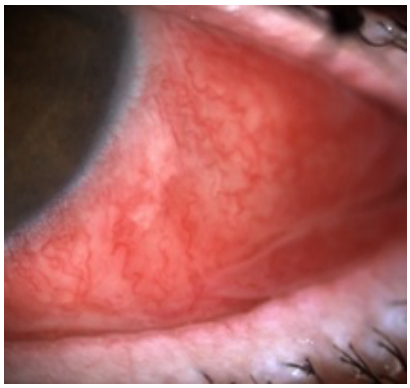
Fig. 3.37 Secreção conjuntival serosa

Fig. 3.38 Edema palpebral

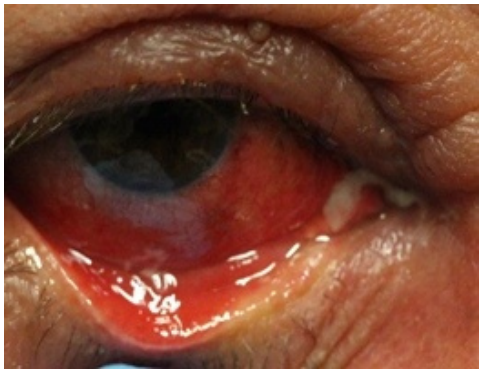
Fig. 3.39 Secreção conjuntival serosa

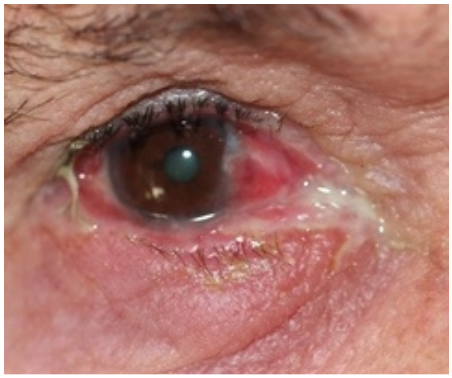
Fig. 3.40 Secreção conjuntival serosa

Fig. 3.41 Quemose extensa

Fig. 3.42 Secreção serosa abundante

Fig. 3.43 Pseudomembrana

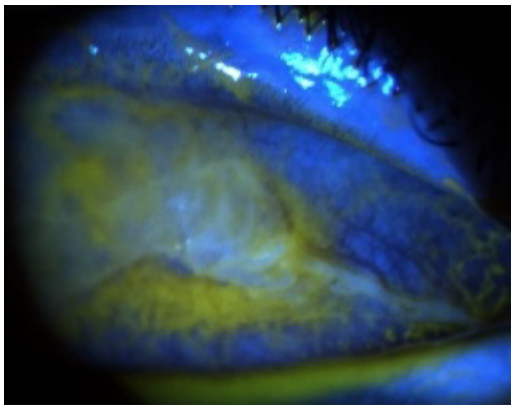
Fig. 3.44 Pseudomembrana na conjuntivite viral

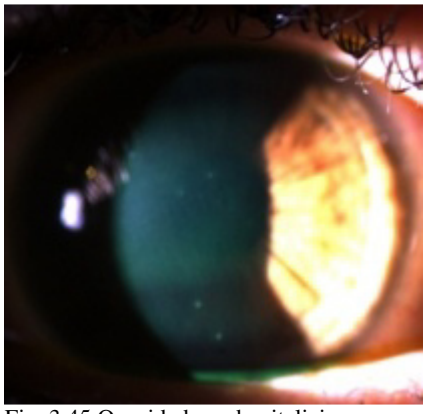
Fig. 3.45 Opacidades subepiteliais na conjuntivite viral

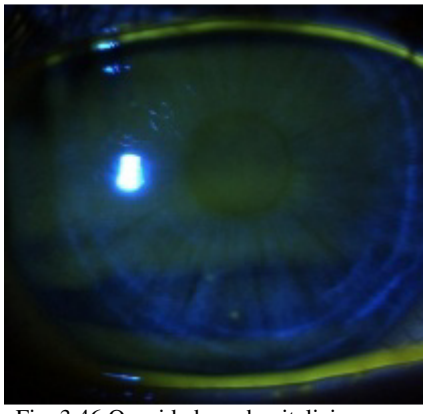
Fig. 3.46 Opacidades subepiteliais

Outras patologias:

- por herpes simples
- por herpes zoster

Fig. 3.47 Herpes zoster

Fig. 3.48 Herpes zoster

CONJUNTIVITE ALÉRGICA

São provocadas por um mecanismo de hipersensibilidade mediado pelo Ig E.

CLASSIFICAÇÃO:

- Conjuntivite alérgica sazonal e perene
- Queratoconjuntivite vernal
- Queratoconjuntivite atópica
- Queratoconjuntivite papilar gigante

SINTOMAS: Prurido. Fotofobia. Lacrimejo. Sensação corpo estranho.
SINAIS: Secreção mucosa espessa, em cordões. Blefaroespasmo. Quemose. Hipertrofia papilar. Episódios de exacerbação e remissões.
Atingimento corneano comum na queratoconjuntivite atópica e vernal.

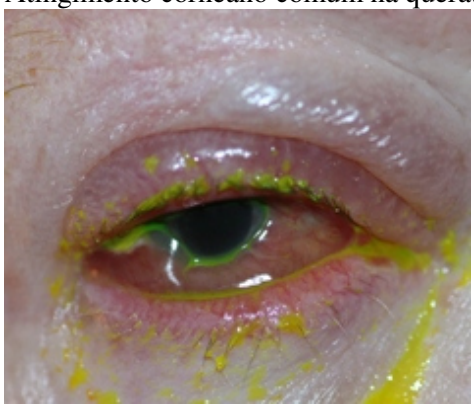
Fig. 3.49 Quemose na conjuntivite alérgica

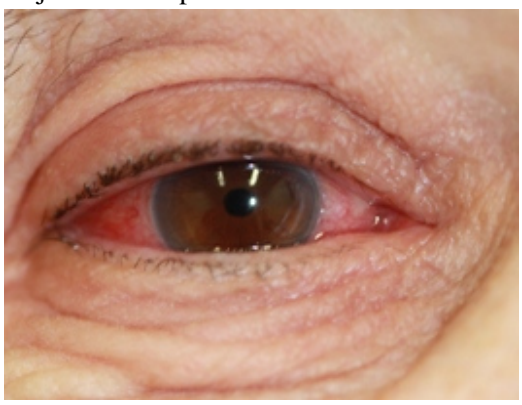
Fig. 3.50 Conjuntivite alérgica sazonal

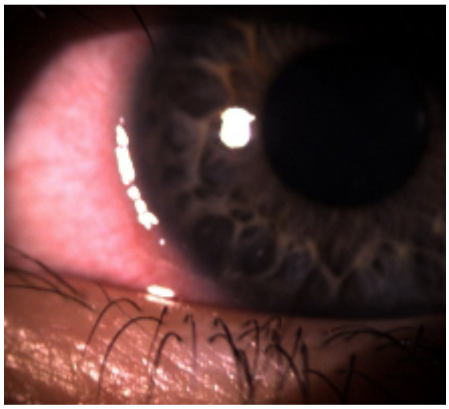
Fig. 3.51 Conjuntivite vernal

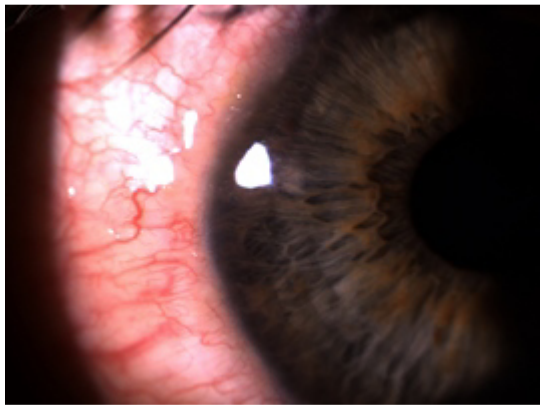
Fig. 3.52 Conjuntivite vernal

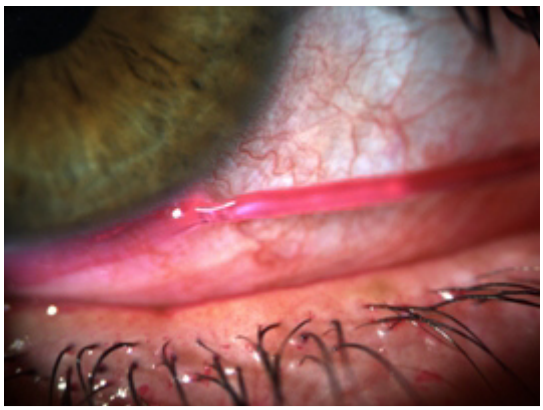
Fig. 3.53 Secreção mucosa na conjuntivite alérgica

Fig. 3.54 Conjuntivite alérgica sazonal

CONJUNTIVITE MICÓTICA
Rara.
TIPOS: Cândida, esporotricose, rinosporidiose e coccidiodomicose.
Lesões nodulares ou papilomatosas, branco-amareladas, elevadas, sobre a conjuntiva tarsal.

- **Conjuntivite a rinosporidiose**

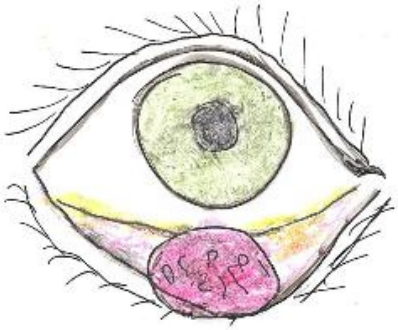

Fig 3.55 Conjuntivite a rinosporidiose

CONJUNTIVITE PARASITÁRIA

- **Conjuntivite por Oncocercose**

Ou cegueira dos rios. Picada da mosca negra Simulium, com transmissão de microfilárias
SINAIS: Conjuntivite crónica. Edema palpebral. Hiperémia conjuntival. Quemose. Inflamação límbica.
A lesão mais precoce é a queratite (área arredondada ás 3 e ás 9 horas).
Evolução da queratite para opacidade do estroma, queratite esclerosante, pannus fibrovascular e cegueira.

- **Conjuntivite a cisticercose**

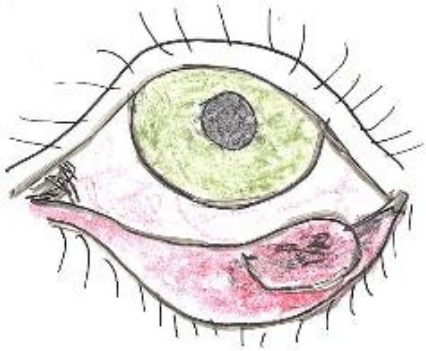

Fig. 3.56 Conjuntivite a cisticercose.

- **Conjuntivite por Loíase**

As microfilárias são inoculadas no tecido subcutâneo pela mosca fêmea do género Chrysops.
SINAIS: Quemose e hiperémia conjuntival.

Fig. 3.57 Conjuntivite por loíase

QUERATOCONJUNTIVITE LÍMBICA

CONJUNTIVITE POR INCLUSÃO DO ADULTO

Relativamente comum.
Usualmente unilateral. Transmissão sexual. Afecta jovens.
ETIOLOGIA – Clamidea trachomatis.
SINTOMAS – Prurido. Calor. Lacrimejo. Fotofobia. Sensação corpo estranho. Secreção conjuntival durante 3-4 semanas.
Associação com uretrite, vaginite ou cervicite.
SINAIS – Secreção mucopurulenta ou esbranquiçada;
- Folículos grandes no fundo saco conjuntival inferior;
- Folículos tarsais superiores;
- Infiltrados numulares periféricos ou límbico superior e pannus;
- Adenopatia preauricular ligeiro.

PROGNÓSTICO – Bom.

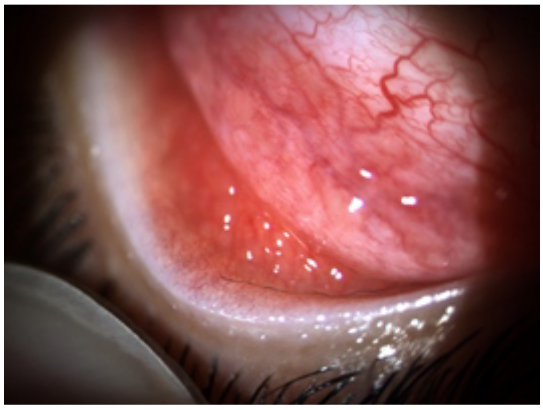
Fig. 3.58 Folículos na conjuntivite por inclusão no adulto

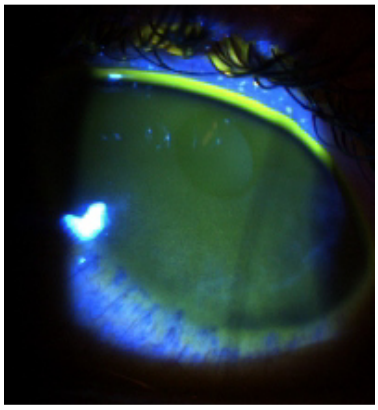
Fig. 3.59 Conjuntivite por inclusão no adulto

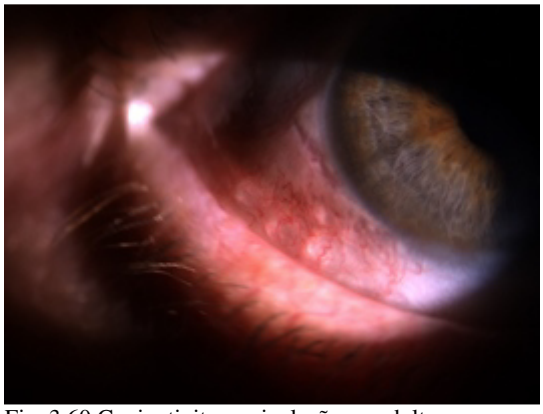
Fig. 3.60 Conjuntivite por inclusão no adulto

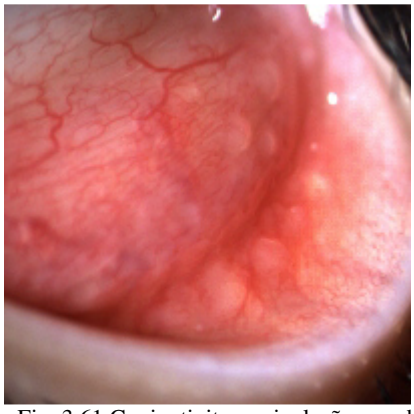
Fig. 3.61 Conjuntivite por inclusão no adulto

Fig. 3.62 Folículos na conjuntiva tarsal inferior

CONJUNTIVITE POR ALERGIA MICROBIANA
Hipersensibilidade tipo IV (a bactéria mais frequentemente encontrada é o S.aureus). Também o S. pneumoniae, bacilo Koch e a cândida.
O alergeno responsável não é o agente microbiano, mas as toxinas secretadas por ele.
SINAIS: Hiperémia conjuntival, olho seco, queratite superficial, blefarite marginal.

CONJUNTIVITE FLICTENULAR
Inflamação perilímbica, secundária a uma reacção hipersensibilidade córneo-conjuntival ao S.aureus.
SINTOMAS: Lacrimejo. Fotofobia. Irritação ocular.
SINAIS: Lesão flictenula, 1-3 mm diâmetro, elevada, branco-amarelada. Secreção mucopurulenta.
Recorrências frequentes.

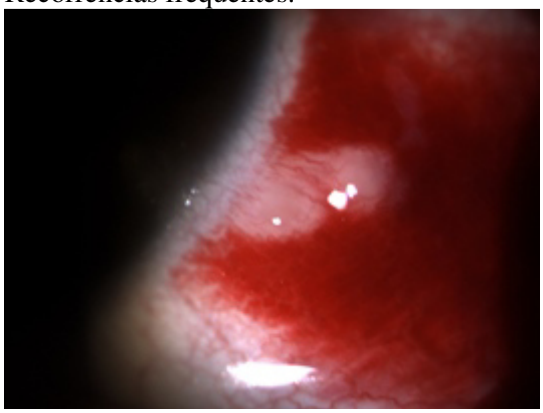
Fig. 3.63 Flicténulas (2) conjuntiva bulbar

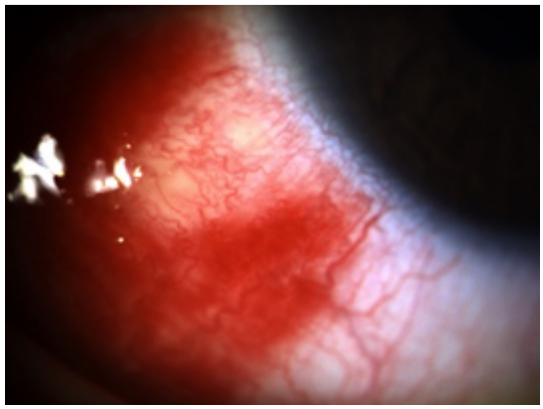
Fig. 3.64 Flicténulas (2) conjuntiva bulbar

Fig. 3.65 Flicténula às 6 horas

Fig. 3.66 Flicténula às 6 horas

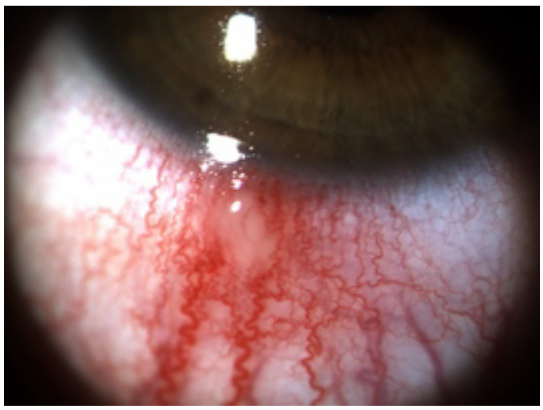

Fig. 3.67 Flicténula às 6 horas

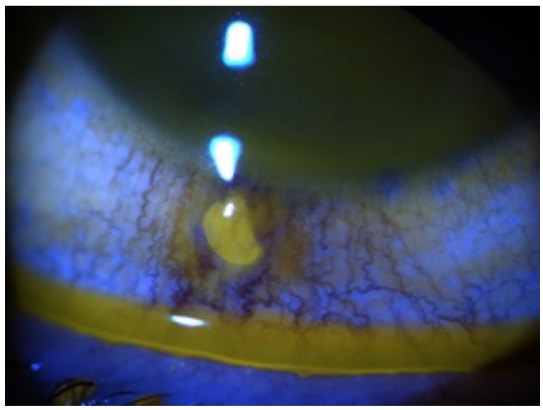

Fig. 3.68 Flicténula às 6 horas

CONJUNTIVITE LENHOSA

Conjuntivite crónica. Pouco frequente.

Conjuntivite lenhosa é uma patologia rara de etiologia desconhecida, que afeta predominantemente o sexo feminino (3:1), tem caráter autossómico recessivo. A relação entre conjuntivite lenhosa e deficiência do plasminogênio tipo I é a causa mais comum. Os achados histológicos localizam-se no estroma da conjuntiva, onde se encontram placas hialinas, amorfas, com grande vascularização.

Bilaterais.

SINAIS: lesões pseudomembranosas, aspecto madeira, firmes, tipo fibrina. Cicatrização corneana.

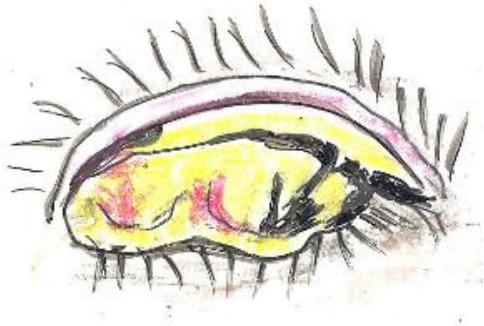

Fig. 3.69 Conjuntivite lenhosa. Membranas grandes e amareladas

- **Sind. Oculoglandular Parinaud**

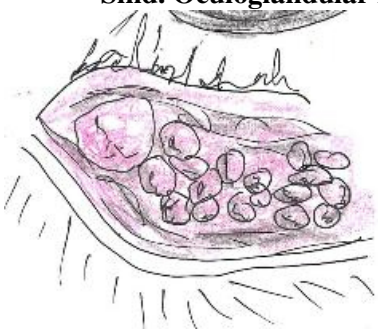

Fig. 3.70 Conjuntivite Parinaud

Outras patologias:

- Tracoma
- Molusco contagioso

- Conjuntivite tóxica crónica

CONJUNTIVITE NEONATAL

É uma conjuntivite bilateral e purulenta, que ocorre dentro das duas primeiras semanas de vida. É a infecção mais comum neste período de vida. Costuma ser designada pelo termo "ophthalmia neonatorum", podendo ser causada por bactérias, vírus ou Chlamydia, bem como por reação tóxica ao uso tópico de colírios. Os Staphylococcus, Streptococcus e Hemophylus são geralmente transmitidos através do ar logo após o parto, enquanto Chlamydia e Neisseria o são durante o parto.

ETIOLOGIA: N.gonorreia, C. trachomatis, S.aureus, S. pneumoniae, H. influenza e tóxica (nitrato prata).

- química
- **gonocócica**

É importante destacar uma forma de conjuntivite hiperaguda: a gonocócica, causada pela Neisseria gonorrhoeae, cujo potencial de penetração ocular pode levar a complicações graves.

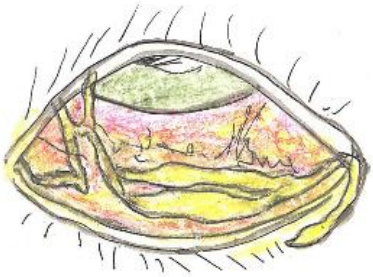

Fig. 3.71 Conjuntivite hiperaguda a gonococos Fig 3.72 Conjuntivite neonatal

Um dos principais sintomas de conjuntivite é o chamado "olho vermelho", cujo diagnóstico diferencial é importante no sentido de se identificar os casos de maior gravidade ou associados a outras doenças.

Quando é acompanhado de secreção, as causas mais comuns são: conjuntivite, a ophthalmia neonatorum (em recém-nascidos) e as blefarites; menos comuns são as reacções alérgicas agudas e as dacriocistites ou canaliculites.

- bacteriana simples
- herpes tipo II
- dacrioestenose congénita

CONJUNTIVITE NOS SÍNDROMES MUCOCUTÂNEOS

- **Penfigóide cicatricial ocular**

Patologia auto-imune cicatrizante crónica, caracterizada pela produção de autoAc contra as membranas basais das membranas mucosas e pele.

Conjuntivite unilateral crónica, progressiva e recidivante, mais evidente no fundo saco conjuntival inferior.

Lesão da globet cells, com diminuição consequente da produção de mucina.

SINTOMAS: Sensação corpo estranho, prurido, secura ocular, blefaoespasmo.

Quatro estádios da doença:

I – Conjuntivite crónica. Epiteliopatia leve.

II – Cicatrização conjuntival. Encurtamento do fundo saco conjuntival.

III – Fibrose conjuntival. Simbléfaro.

IV – Queratinização córnea. Anquiloblefaron.

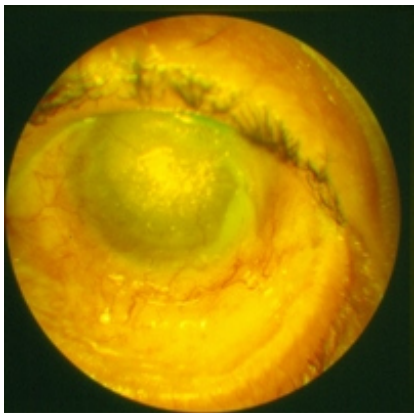
Fig. 3.73 Queratinização da córnea

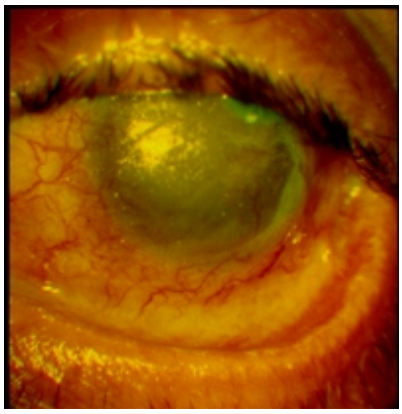
Fig. 3.74 Queratinização da córnea

Fig. 3.75 Simbléfaro

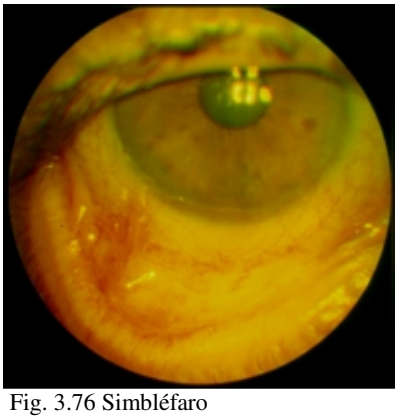
Fig. 3.76 Simbléfaro

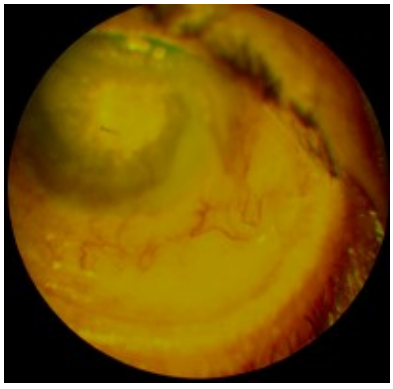
Fig. 3.77 Queratinização da córnea

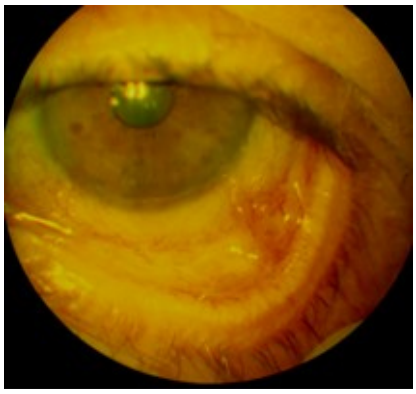
Fig. 3.78 Simbléfaro

- **Penfigóide bolhoso**

SINAIS: Ampolas grandes e tensas, subepiteliais.
As lesões oculares são transitórias e curam sem cicatrização.

- **Dermatite herpetiforme**

Etiopatogenia desconhecida
Ampolas e vesículas na pele
Ag HLA B8 em cerca de 90% dos casos.
Pênfigo vulgar

- **Necrólise epidérmica tóxica (Síndrome Lyell)**

Rara. Grave. Patologia dermatológica grave.

Caracterizada por início súbito de febre alta, sintomatologia toxicidade sistémica e exfoliação mucocutânea intensa.
Lesões dolorosas e edematosas da pele e membranas mucosas, as quais cursam com necrose generalizada.
SINAIS: Conjuntivite purulenta. Pseudomembranas. Simbléfaro. Ectropion. Triquíase. Queratoconjuntivite sicca.

Outras patologias:

- Síndrome Stevens-Johnson
- Epidermólise bolhosa

CONJUNTIVITE CRÓNICA SECUNDÁRIA

- **Acne rosácea**

Telangiectasias nas bochechas, nariz e região frontal.
Conjuntivite crónica. Blefarite posterior.

Fig. 3.79 Conjuntivite crónica na acne rosácea

Outras patologias:

- Canaliculite crónica
- Blefarite crónica
- Queratoconjuntivite sicca
- Dacriocistite crónica

<u>CONJUNTIVITE EM PATOLOGIAS SISTÉMICAS</u>

- **Doença Kawasaki**

É uma vasculite que pode provocar aneurismas habitualmente envolve a boca, a pele e nódulos linfáticos e afecta, tipicamente, crianças abaixo de 5 anos de idade.
Rara. Edema e descamação das extremidades.
Conjuntivite bilateral aguda frequente.

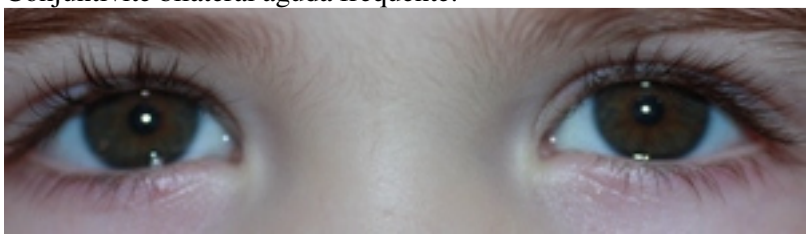

Fig. 3.80 Conjuntivite na doença Kawasaki

Outras patologias:

- Febre arranhão gato
- Esclerodermia
- Síndrome Reiter
- Tirotoxicose

LESÕES VASCULARES

- **Hemangioma capilar**

Pouco frequente.
Pode estar associado com hemangiomas das pálpebras e órbita.
As lesões podem sangrar espontaneamente ou após trauma.

Fig. 3.81 Hemangioma capilar

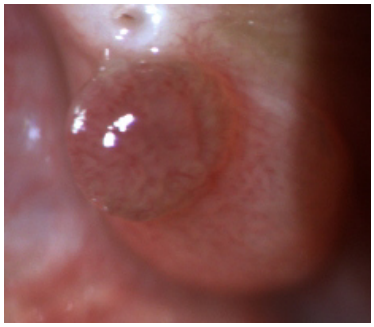
Fig. 3.82 Hemangioma capilar

- **Telangiectasia da conjuntiva**

Vasos dilatados e tortuosos na conjuntiva podem ocorrer: Idiopáticos, Diabetes Mellitus, Doença Fabry, neoplasias endócrinas múltiplas, pós radiação).
Na síndrome Sturge-Weber, ocorrem telangiectasias localizadas, associadas com hemangiomas episclerais. Glaucoma. Hipercromia íris. Hemangioma coroideu.

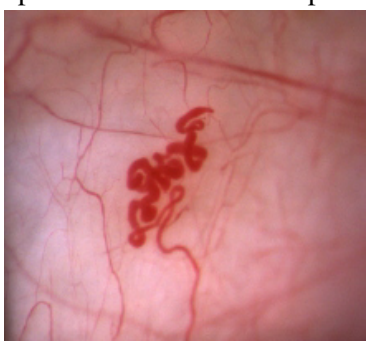
Fig. 3.83 Telangiectasia isolada da conjuntiva

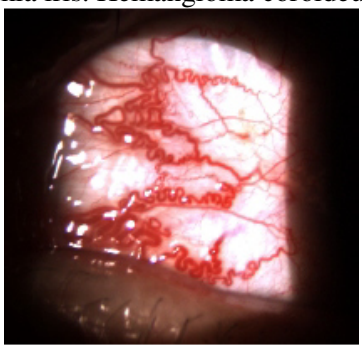
Fig. 3.84 Telangiectasia da conjuntiva

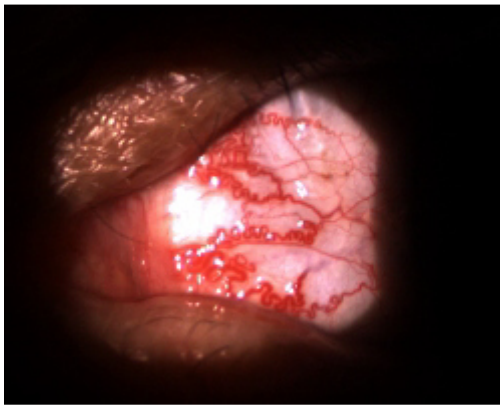
Fig. 3.85 Telangiectasia da conjuntiva

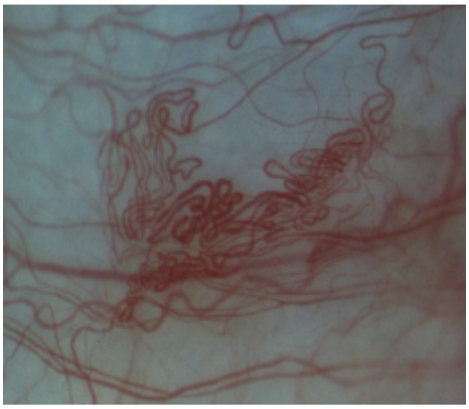
Fig. 3.86 Telangiectasia da conjuntiva

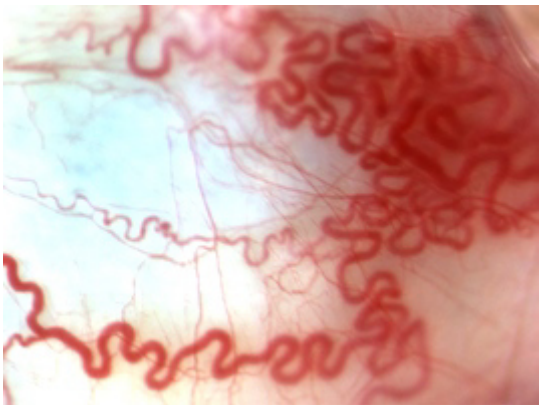
Fig 3.87 Telangiectasia da conjuntiva

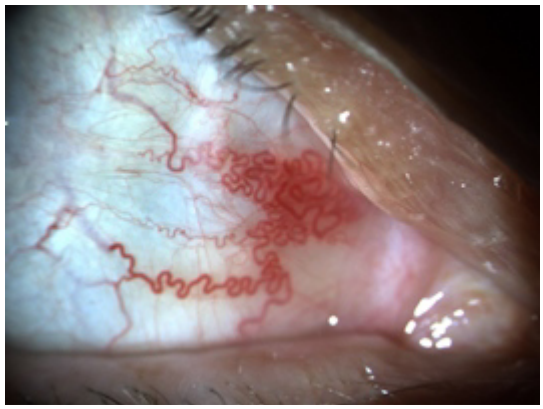
Fig 3.88 Telangiectasia da conjuntiva

- **Varizes**

Dilatações vasculares agrupadas.
Ocorre frequentemente na órbita e menos frequente na conjuntiva.
Localização predominante no fundo saco conjuntivais.

Fig 3.89 Variz na palpebra inferior

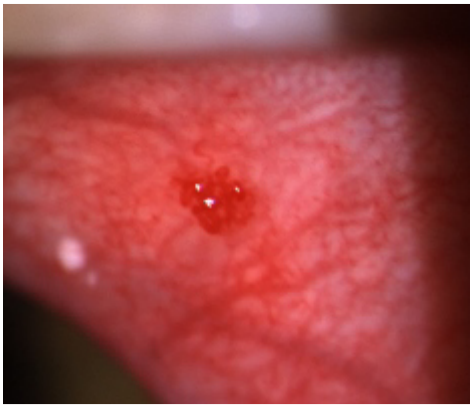
Fig. 3.90 Variz na conjuntiva tarsal superior

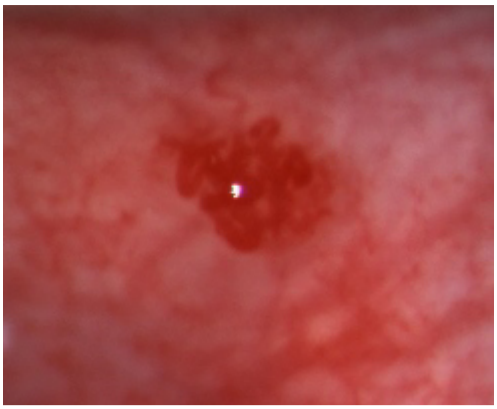
Fig. 3.91 Variz na conjuntiva tarsal superior

- **Linfangiectasia hemorágica**

Rara. Pode ocorrer após inflamação ligeira ou trauma.
SINAIS: vasos linfáticos dilatados e tortuosos na conjuntiva bulbar, cheios de sangue.
Associação com malformações vasculares das pálpebras.

- **Linfangioma**

Tumor raro. Lesões similares associadas noutras zonas anatómicas.
SINAIS: Lesão vermelho-vivo similar á linfangiectasia, mas com proporção tumoral.

Clinicamente aparente na 1ª década de vida.

- **Hemangioma cavernoso**

Tumor benigno, comum na órbita, mas raro na conjuntiva.
SINAIS: Massa azul ou avermelhada. Jovens.

- **Hemangiopericitoma**

Pode assumir um carácter benigno ou maligno. Metastiza em 12-45% dos casos.
É raro estar apenas confinado á conjuntiva.
SINAIS: Massa vascular avermelhada, similar a uma hemorragia subconjuntival.

- **Doenças hematológicas**

Mieloma múltiplo, anemia células falciformes e policitémia vera estão associados com SLUDGING sanguíneo.

- **Sarcoma de Kaposi**

Menos comum na conjuntiva do que nas pálpebras.
SINAIS: Lesão vascular avermelhada, difusa ou nodular.

- **Vasos sentinela**

Na mesma área dum melanoma anterior da uvea, ocorre a presença dum vaso epibulbar dilatado.

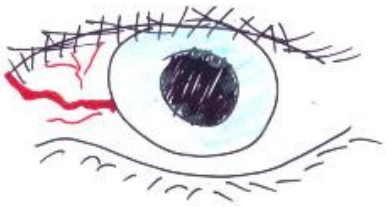

Fig 3.92 Vaso sentinela

Outras patalogias:

- Fístula carotido-cavernosa
- Granuloma piogénico
- Doença Rendu-Osler-Weber (telangiectasia hemorrágica hereditária)

LESÕES CONJUNTIVAIS MELANOCÍTICAS

- **Melanosis epitelial conjuntival**

Comum na raça negra. Usualmente bilateral, mas assimétrica. Localização habitual no espaço fenda interpalpebral.
SINAIS: Manchas cor acastanhada, aplanadas, dispersas pela conjuntiva, mas são mais evidentes na região límbica.
Móveis sobre a esclera. Não sofrem transformação maligna.

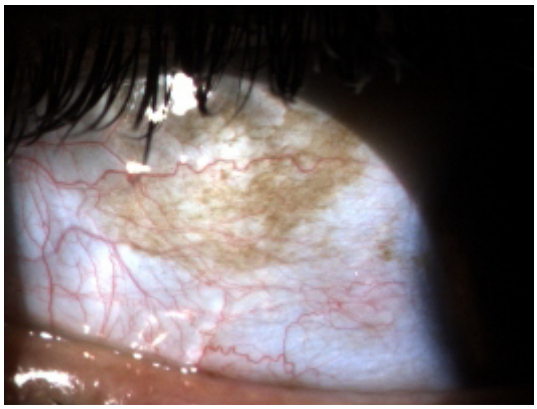
Fig. 3.93 Melanosis epitelial conjuntival

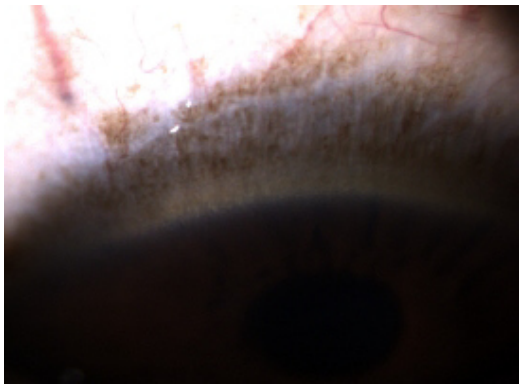
Fig. 3.94 Melanosis epitelial conjuntival

- **Nevo**

É o tumor melanocítico da conjuntiva mais comum.
Desenvolvem-se durante a adolescência.
SINAIS: Lesão pigmentada, bem delimitada, ligeiramente elevada ou séssil, podendo conter quistos (sinal característico)
Localiza-se habitualmente na fenda interpalpebral.
Pode tornar-se mais pigmentado com a idade, mas não aumenta de tamanho e raramente sofre transformação maligna.

Fig. 3.95 Nevo da conjuntiva

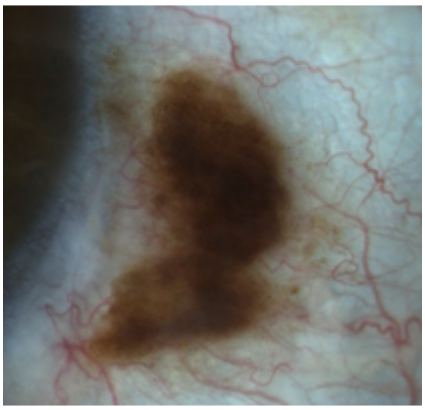
Fig. 3.96 Nevo da conjuntiva

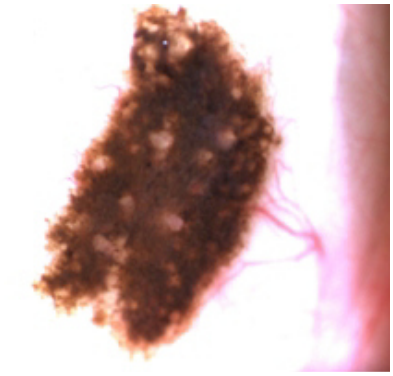
Fig. 3.97 Nevo conjuntiva, com quistos

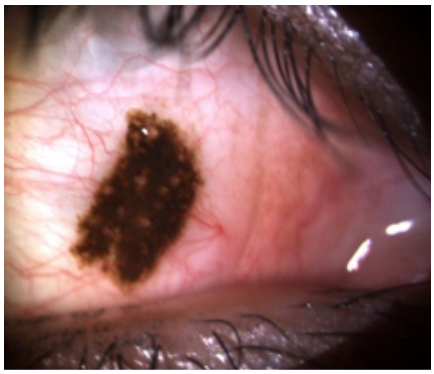
Fig. 3.98 Nevo da conjuntiva

- **Melanocitose congénita ocular**

É uma pigmentação congénita azul-acinzentada da pele periocular e membranas mucosas no território de distribuição do 5º nervo craniano. (Nevo Ota)
TIPOS: dérmica, isolada e oculodérmica (Nevo Ota).
As lesões não se mobilizam sobre a esclera.
Hiperpigmentação íris.

Risco elevado glaucoma e melanoma úvea.

Fig. 3.99 Melanocitose congénita ocular

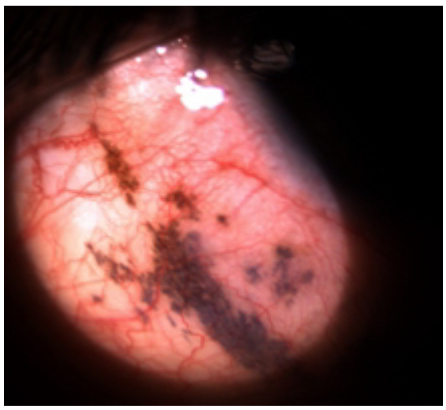

Fig. 3.100 Melanocitose congénita ocular

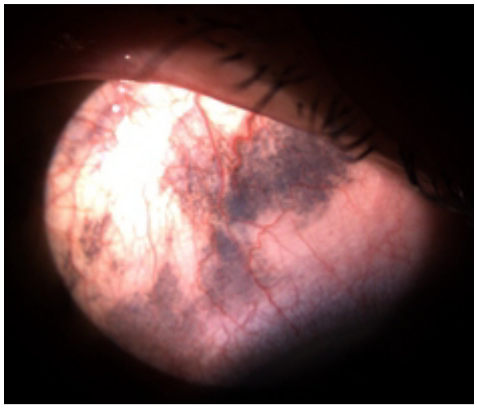

Fig.3.101 Melanocitose congénita ocular

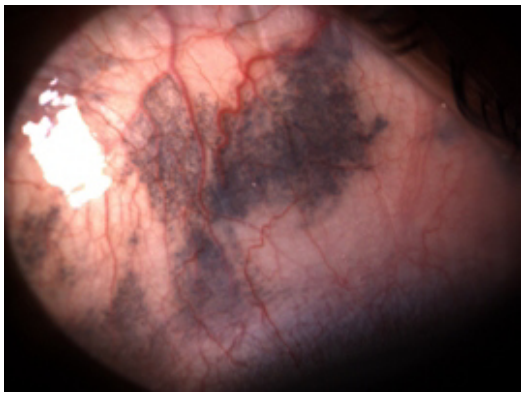

Fig. 3.102 Melanocitose congénita ocular

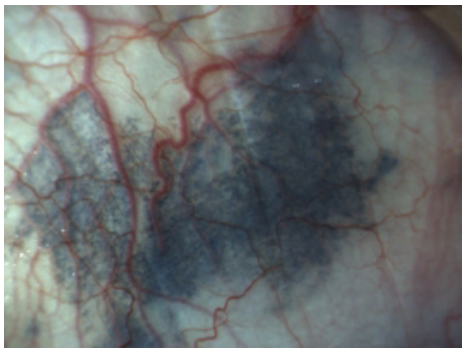

Fig. 3.103 Melanocitose congénita ocular

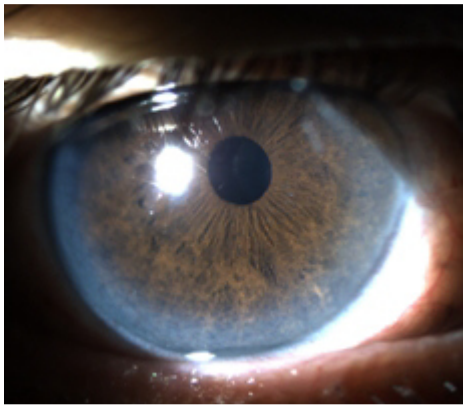

Fig. 3.104 Heterocromia íris na melanocitose congénita ocular

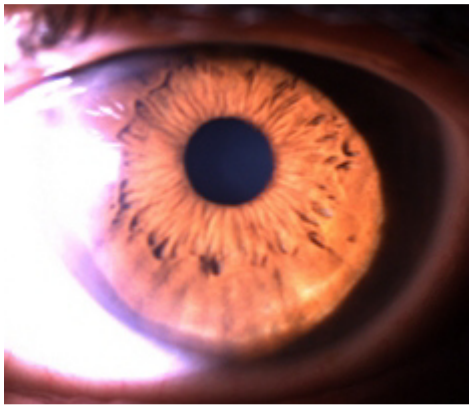

Fig. 3.105 Heterocromia íris na melanocitose congénita ocular

- **Melanosis adquirida primária**

Rara. Unilateral. Idosos. Pré-maligna.
SINAIS: Placas unifocais ou multifocais, mal delimitadas. Sem quistos.
Caso ocorra transformação nodular deve suspeitar-se de transformação maligna.

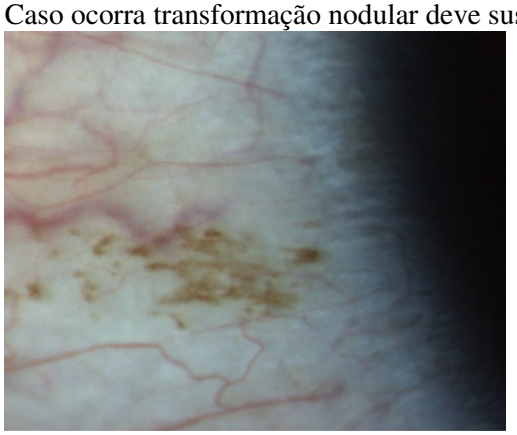

Fig. 3.106 Melanosis adquirida primária

Fig. 3.107 Melanosis adquirida primária

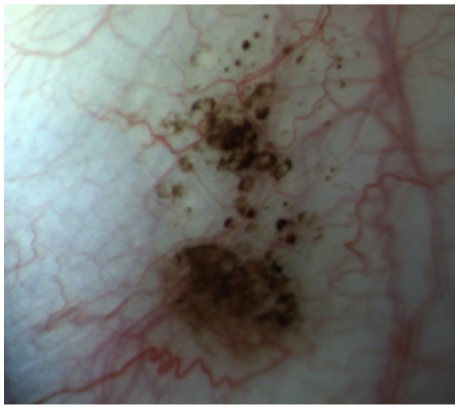

Fig. 3.108 Melanosis adquirida primária

- **Melanosis adquirida secundária**

ETIOLOGIA: Depósitos adrenocrómicos (após tratamento tópico prolongado de epinefrina), Alcaptonúria, Hemocromatose, Argirose (gotas contendo prata), corpos estranhos escuros, Doença Addison.

Fig 3.109 Argirose

Fig 3.110 Depósitos adrenocrómicos

- **Melanoma maligno**

Tumor maligno, raro, pigmentado ou não pigmentado.
Pode ocorrer "de novo", a partir dum nevo ou duma melanosis adquirida primária.

SINAIS: Nódulo elevado, com localização preferencial pelo limbo, com extensão à córnea. Podem invadir a órbita.

- **Melanocitoma**

LESÕES BENIGNAS AMELANÓTICAS

- **Papilomata**

Ocorre acima dos 40 anos de idade
SINAIS: Lesão pedunculada, rosada e superfície irregular.
Quando se localiza no limbo esclerocorneano, pode invadir a córnea, tornando-se muito aderente.

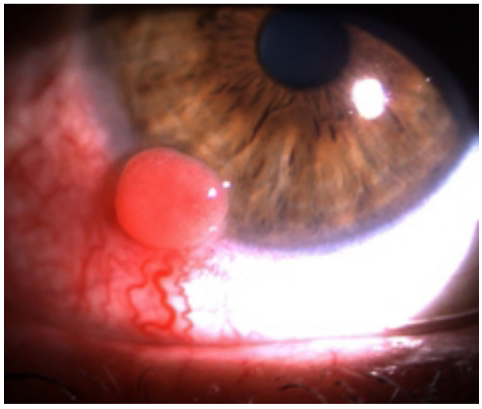
Fig. 3.111 Papilomata

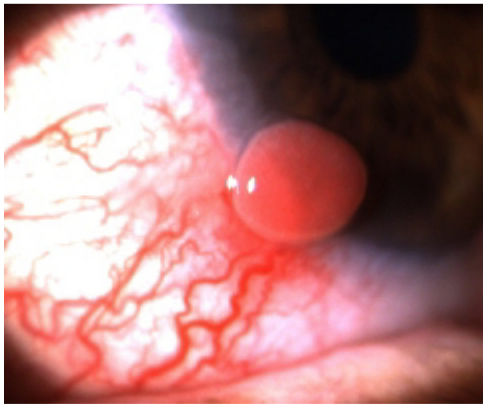
Fig. 3.112 Papilomata

- **Papiloma**

Solitário ou múltiplo. Séssil ou pedunculado. Podem ser confluentes.
Tipos infantil e do adulto.
Tipo infantil - Ocorre mais frequentemente no fundo saco inferior.
Tipo adulto – Inicia-se habitualmente próximo do limbo.
Característica a presença de finos capilares e ramificados.

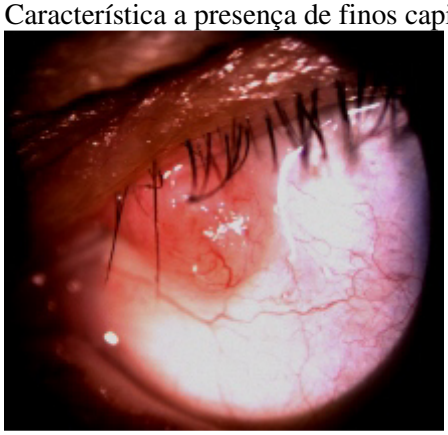
Fig. 3.113 Papiloma da conjuntiva tarsal

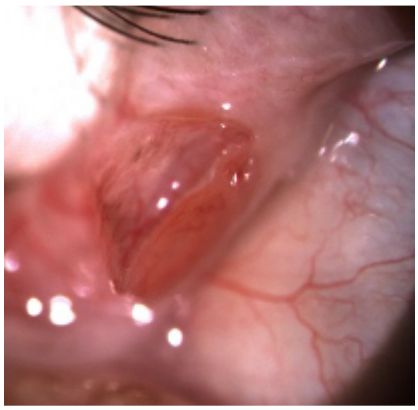
Fig. 3.114 Papiloma da conjuntiva tarsal

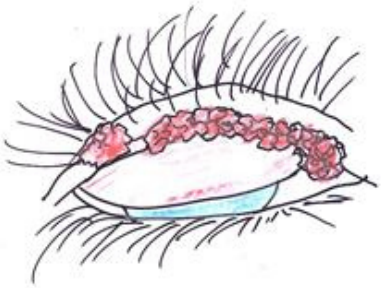

Fig. 3.115 Papilomas da conjuntiva

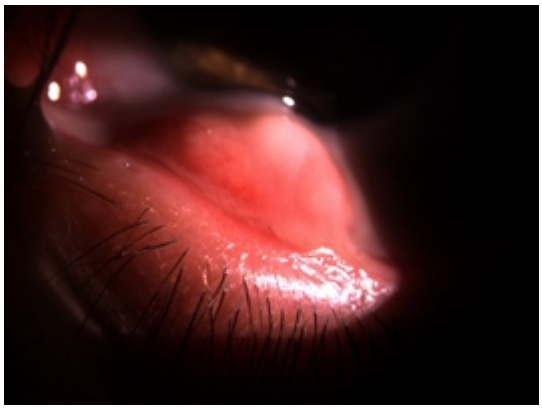

Fig. 3.116 Papiloma da conjuntiva

- **Granuloma piogénico**

Nódulo vascularizado, na conjuntiva bulbar ou tarsal.
Ocorre habitualmente após um trauma, cirurgia ou chalazion.

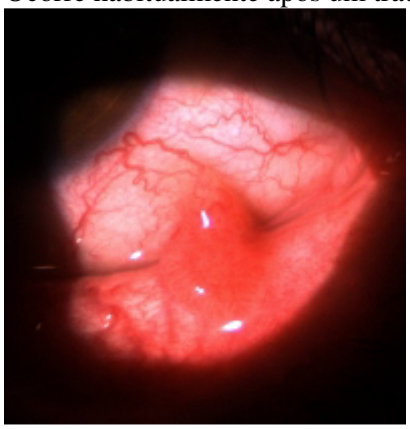

Fig. 3.117 Granuloma piogénico

- **Disqueratose intraepitelial hereditária benigna**

Rara. Localização preferencial na zona interpalpebral.
Injecção ciliar a envolver uma zona de placa de disqueratose das células epiteliais.

- **Lipodermóide**

Pouco frequente. Bilateral.
SINAIS: Lesão amarelada, mole, móvel, subconjuntival.
Localização preferencial no quadrante temporal superior.

Fig. 3.118 Lipodermóide

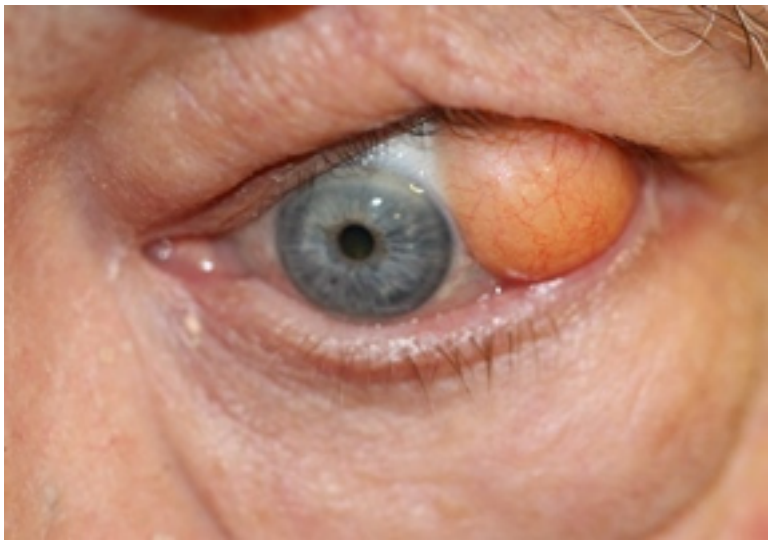
Fig. 3.119 Lipodermóide

- **Dermóide epibubar**

Pouco frequente. Congénita. Uni ou bilateral.
SINAIS: lesão arredondada, sólida, superfície lisa.
Localização típica no limbo esclerocorneano.
Podem invadir a córnea e provocar um astigmatismo.
Associação com colobomas ou síndromes sistémicos.

LESÕES PRÉ-MALIGNAS AMELANÓTICAS

- **Papiloma escamoso**

Tipicamente ocorre em crianças e adultos.
Pouco frequente.
SINAIS: Papiloma pedunculado, com projecções tipo dedo.

- **Linfoma não Hodgkin e hiperplasia linfoide reactiva**

Clínica similar das duas patologias.
SINAIS: Massa subconjuntival, superfície lisa, grande dimensão.
Isolada ou múltipla. Localização preferencial no fundo-saco-conjuntival inferior.
Lesões mais pequenas têm um aspecto tipo salmão.

Fig. 3.120 Linfoma não hodgkin

- **Leucoplaquia ou leucoplasia**

Lesão sob a forma de uma placa, de cor esbranquiçada, translúcida, causada por hiperqueratose.
Potencialmente são lesões pré-malignas.

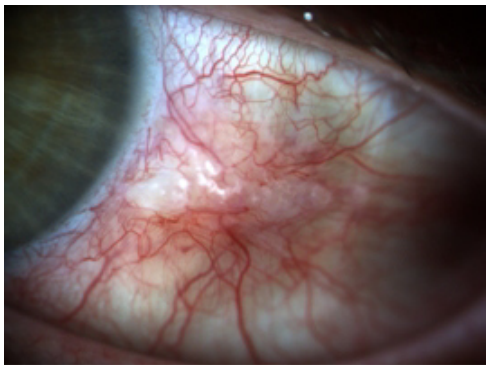
Fig. 3.121 Leucoplaquia

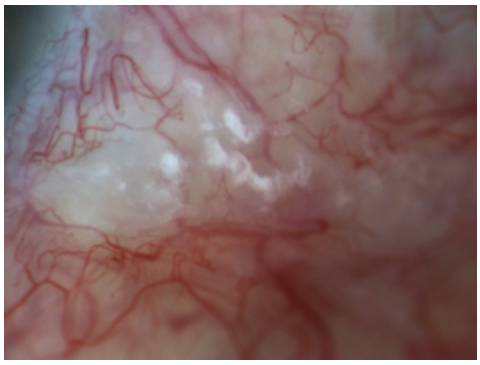
Fig. 3.122 Leucoplaquia na conjuntiva bulbar

Fig. 3.123 Leucoplaquia na conjuntiva tarsal

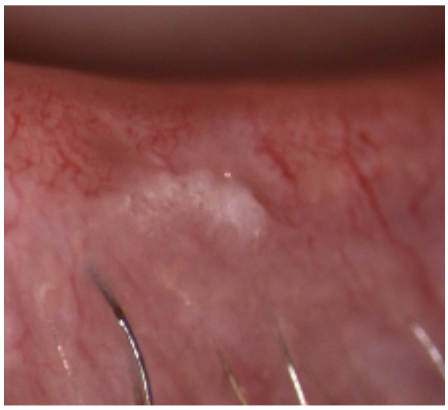
Fig. 3.124 Leucoplaquia na conjuntiva tarsal

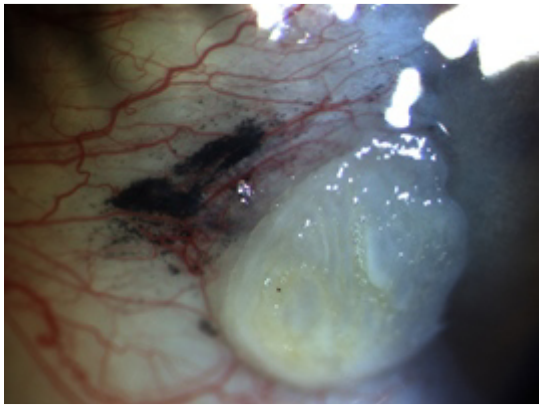
Fig. 3.125 Leucoplaquia

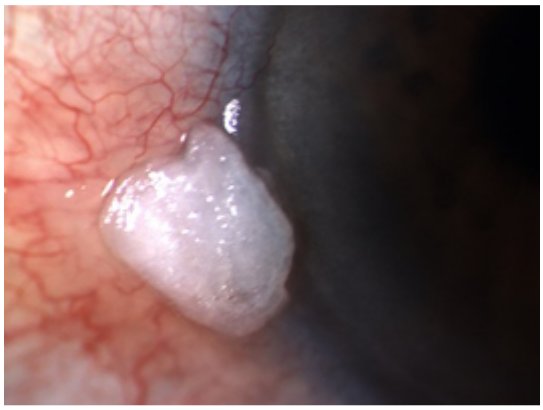
Fig. 3.126 Leucoplaquia

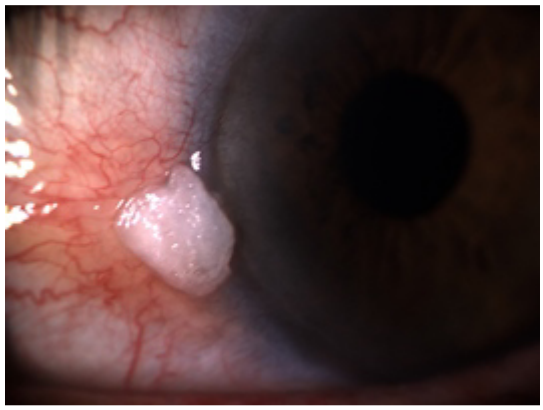
Fig. 3.127 Leucoplaquia

- **Neoplasia intraepitelial conjuntival**

Unilateral. Lentamente progressiva.
TIPOS: Displasia epitelial conjuntival, doença bowen ou carcinoma in situ e carcinoma células escamosa (epitelioma).

- **Displasia epitelial conjuntival**

Acima dos 60 anos idade. Sexo masculino.
Lesões do limbo esclerocorneano.
SINAIS: Lesão elevada, cor rosada, a invadir a córnea.
A distinção entre displasia epitelial conjuntival e carcinoma in situ só é possível através do exame anatomopatológico.

- **Carcinoma in situ**

É um carcinoma com extensão lateral no epitélio.
Idosos. Progressão lenta.
As células displásicas afectam toda a espessura do epitélio.

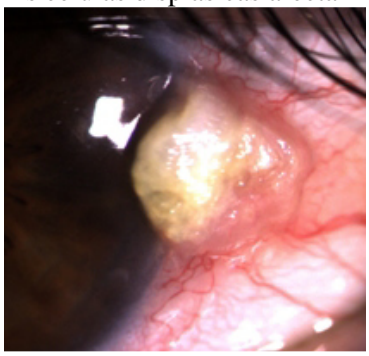
Fig. 3.128 Carcinoma in situ

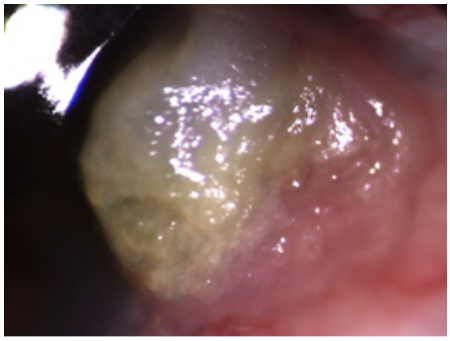
Fig. 3.129 Carcinoma in situ

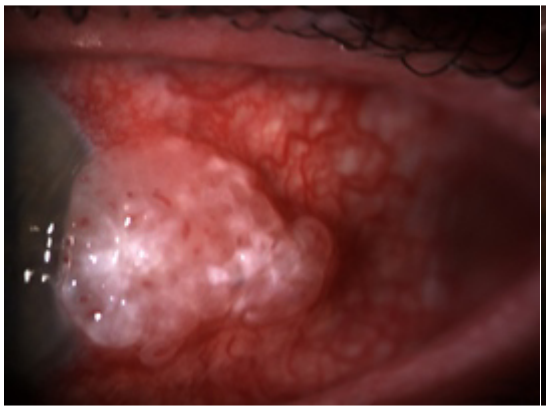
Fig. 3.130 Carcinoma in situ

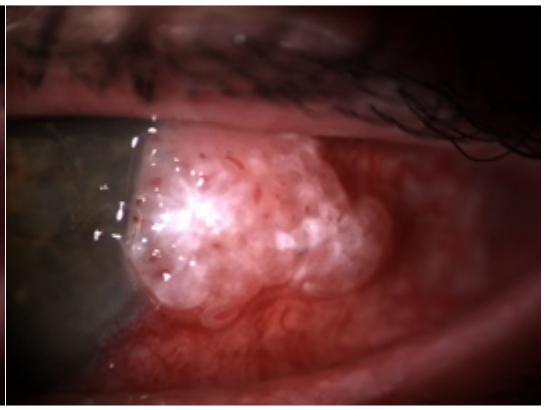
Fig. 3.131 Carcinoma in situ

- **Carcinoma de células escamosas (Epitelioma)**

As lesões apresentam-se mais elevadas do que as lesões anteriores.
O tumor invade o estroma subjacente, ultrapassando a camada basal.
SINAIS: Inicialmente é um nódulo pequeno, gelatinoso, acinzentado, translúcido. Posteriormente, apresenta-se como uma massa carnosa, rosada.
Mais comum na área interpalpebral.
Crescimento lento. Raramente progride para uma invasão intraocular, devido à resistência da membrana de Bowman.
Prognóstico bom para as lesões totalmente excisadas.

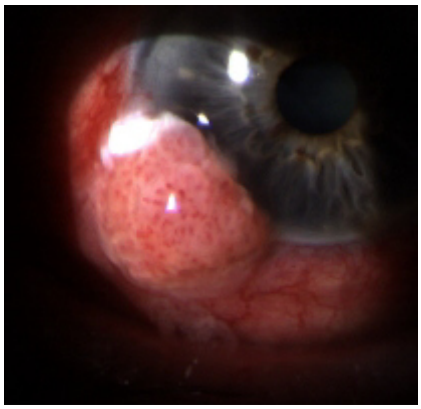
Fig. 3.132 Carcinoma de células escamosas

Fig. 3.133 Carcinoma de células escamosas

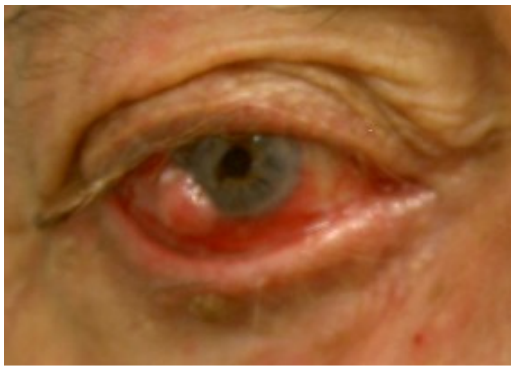
Fig. 3.134 Carcinoma de células escamosas

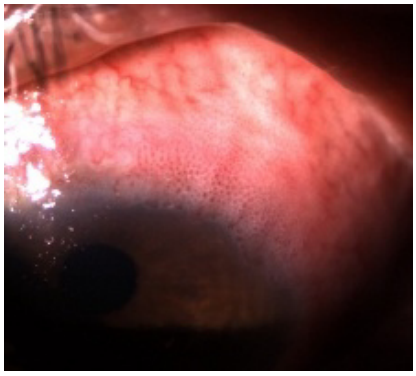
Fig. 3.135 Carcinoma de células escamosas

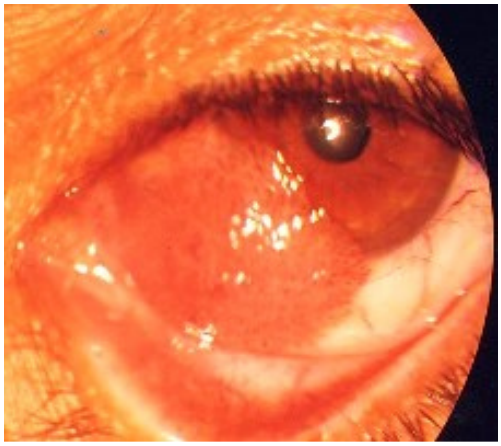
Fig. 3.136 Carcinoma de células escamosas

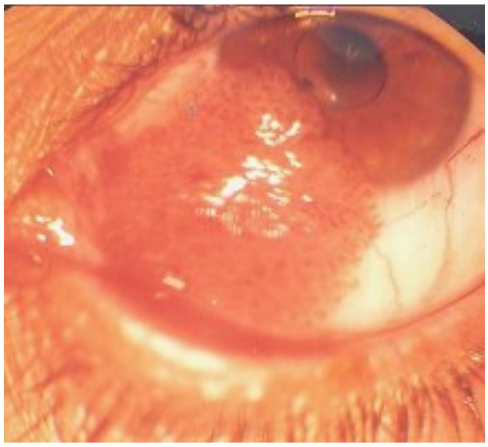
Fig. 3.137 Carcinoma de células escamosas

- **Carcinoma glândula sebáceas**

Pouco frequente. Tipicamente envolve a pálpebra superior.
Pode surgir "de novo" na conjuntiva tarsal, como uma lesão papilomatosa ou tipo placa.

CORISTOMAS

Fig. 3.138 Coristomas

Fig. 3.139 Coristomas

DEGENERESCÊNCIAS CONJUNTIVA

- **Pterigium**

É uma proliferação fibrovascular subepitelial da conjuntiva, forma triangular, estende-se do ângulo interno (nasal) do olho em direcção à córnea. Não é infeccioso, mas pode afectar a visão. Localização preferencial na conjuntiva bulbar nasal.
Uni ou bilateral. Ainda não se sabe exactamente as causas do pterígio. Sabe-se que ocorre mais frequentemente quando há exposição aumentada à radiação ultravioleta e poeira. A protecção dos olhos contra a luz ultravioleta excessiva através de óculos de sol apropriados, evitando condições ambientais secas e empoeiradas, e a aplicação de lágrimas artificiais são medidas que podem ser úteis para prevenir a ocorrência do pterígio.
SINTOMAS: Ardor. Irritação ocular. Sensação corpo estranho. Astigmatismo e diminuição da acuidade visual.

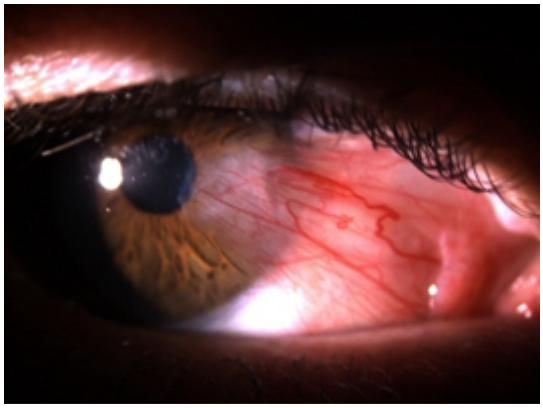

Fig. 3.140 Pterigium nasal

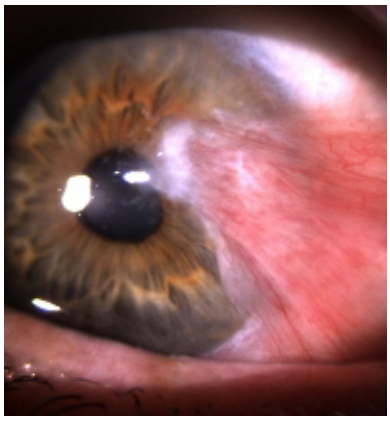

Fig. 3.141 Pterigium

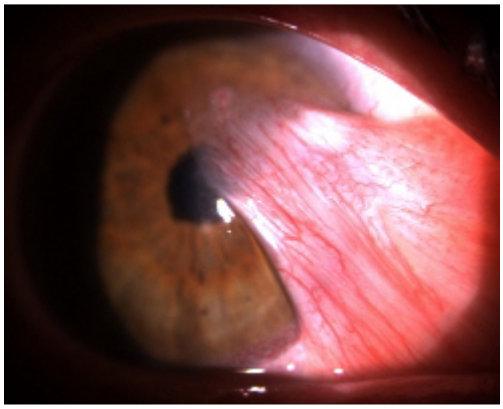

Fig. 3.142 Pterigium de grande dimensão

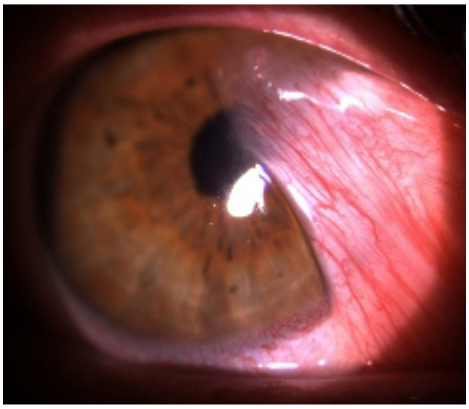

Fig. 3.143 Pterigium

- **Pseudopterigium**

Aderência, unicamente pelo vértice duma prega da conjuntiva bulbar à córnea.
Ocorre numa zona de adelgaçamento periférico córnea ou pós úlcera periférica córnea.
Surge habitualmente após trauma ou inflamação.

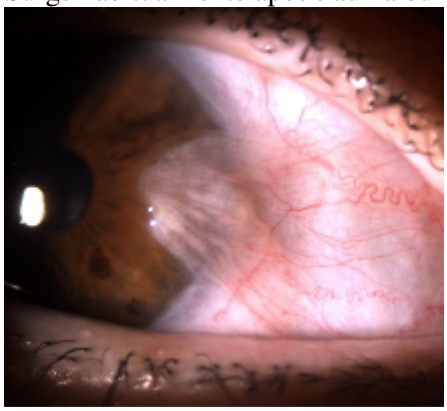

Fig. 3.144 Pseudopterigium

- **Pinguécula**

É uma degenerescência elástica da conjuntiva bulbar. É uma condição extremamente comum e pode ser observada como um depósito amarelo-esbranquiçado na conjuntiva adjacente ao limbo. É mais prevalente nos climas tropicais e possui correlação direta com a exposição aos raios ultravioleta. Poderá evoluir para pterigio.
SINATOMAS: Na inflamação, irritação ocular. Sensação corpo estranho. Secura ocular.
SINAIS: Lesão branco-amarelada, elevada, amorfa, habitualmente na vertente nasal da área interpalpebral.

Fig. 3.145 Pinguécula

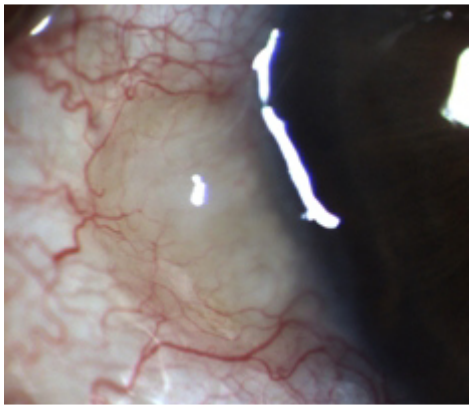

Fig. 3.146 Pinguécula

LESÕES QUÍSTICAS DA CONJUNTIVA

- **Quisto de retenção primário**

Comum. Quisto claro, translucente.
Móvel sob a conjuntiva
SINATOMA: Sensação corpo estranho.

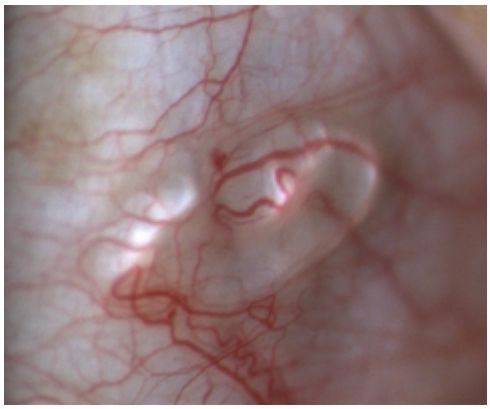
Fig. 3.147 Quisto de retenção primário

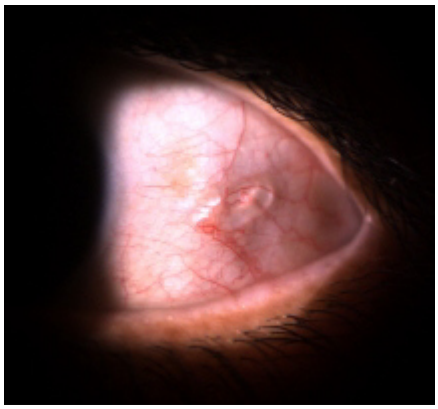
Fig. 3.148 Quisto de retenção primário

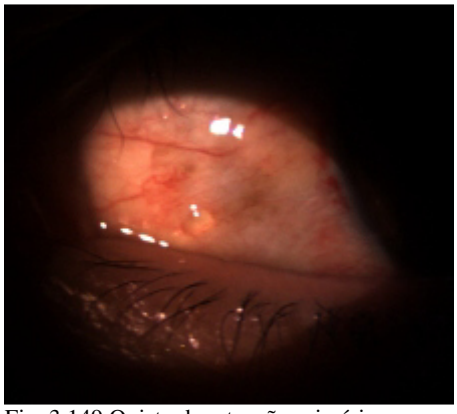
Fig. 3.149 Quisto de retenção primário

- **Quisto de inclusão secundário (ou iatrogénico)**

Ocorrem habitualmente após trauma ou cirurgia.
As bolhas de filtração pós cirurgia glaucoma podem enquistar.

Fig. 3.150 Quisto de inclusão secundário

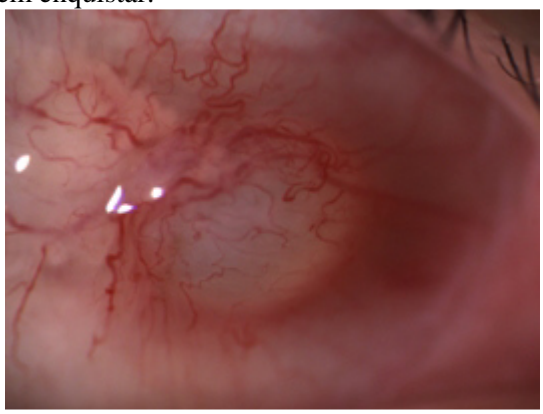
Fig. 3.151 Quisto de inclusão secundário

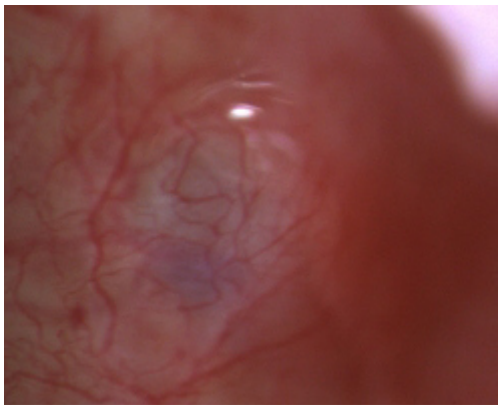
Fig. 3.152 Quisto de inclusão secundário

HEMORRAGIA SUBCONJUNTIVAL ou HIPOSFAGMA

Surgem habitualmente de forma espontânea.
Na endocardite bacteriana subaguda podem ocorrer hemorragias petequiais.
As hemorragias subconjuntivais repetem-se habitualmente em pacientes com factores de risco sistémicos.
As hemorragias subconjuntivais devem suscitar um tratamento apenas em caso de dellen provocado por hemorragia subconjuntival volumosa ou se feridas da conjuntiva associadas.

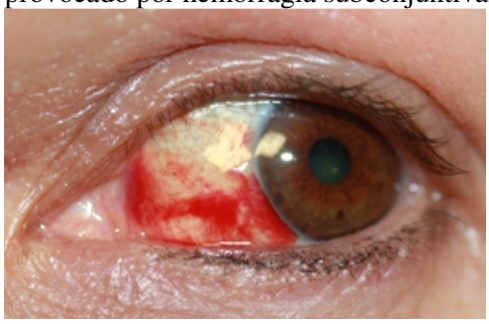
Fig. 3.153 Hemorragia subconjuntival

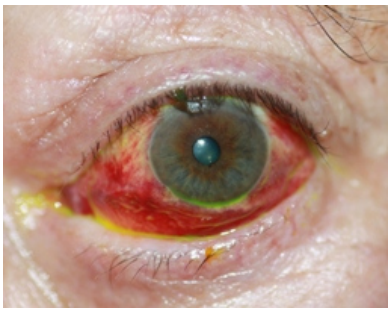
Fig. 3.154 Hemorragia subconjuntival

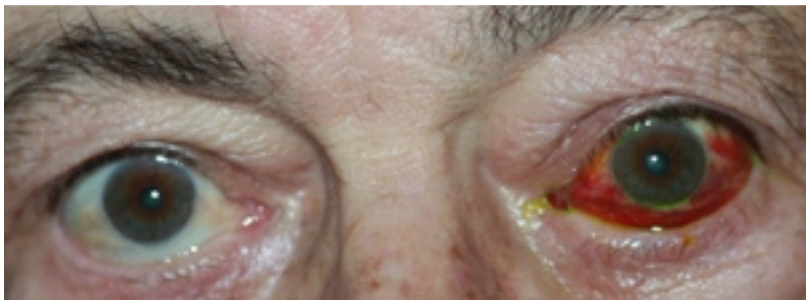
Fig. 3.155 Hemorragia subconjuntival espontânea

LESÕES DIVERSAS NA CONJUNTIVA

- **Concreções**

Também chamadas litíase conjuntival ou calcificação.
Consistem em depósitos de cor branco-amarelada, localizados na superfície da conjuntiva tarsal inferior e no fundo saco conjuntival.
Isoladas ou múltiplas.
Associação com irritação conjuntival cronica e queratoconjuntivite atópica.
O endurecimento das concreções causa irritação e consequente erosão do epitélio conjuntival.

Fig. 3.156 Concreção no rebordo palpebral

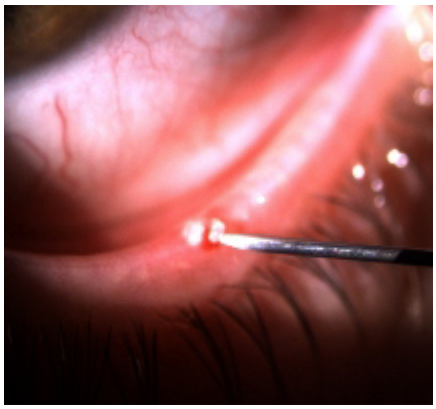
Fig. 3.157 Extracção da concreção conjuntival

Fig. 3.158 Pós extracção concreção

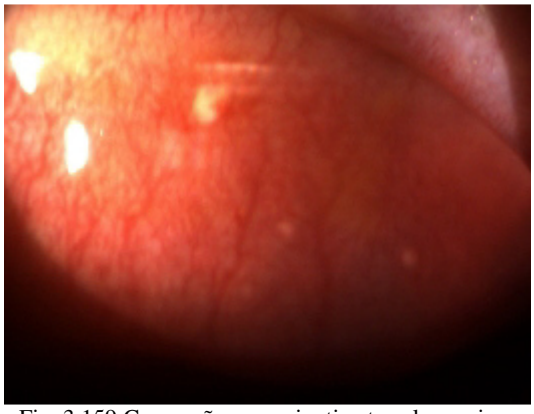
Fig. 3.159 Concreção na conjuntiva tarsal superior

Fig. 3.160 Pós extracção da concreção conjuntival

- **Conjuntivocalaza**

Caracteriza-se por uma conjuntiva bulbar redundante, laxa, com pregas e não edematosa.
Localiza-se entre a superfície ocular e a pálpebra inferior, protuindo sobre o bordo palpebral.
ETIOPATOGENIA: Stress mecânico da conjuntiva , desencadeada pelo olho seco (?).

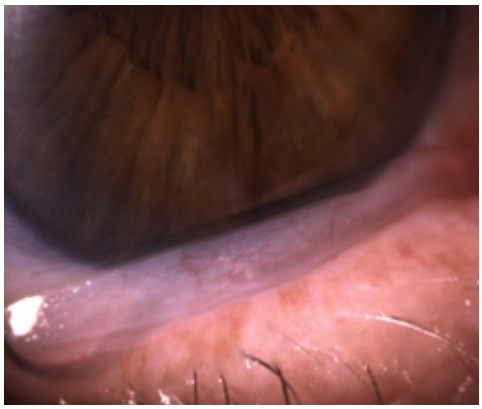
Fig. 3.161 Conjuntivocalaza

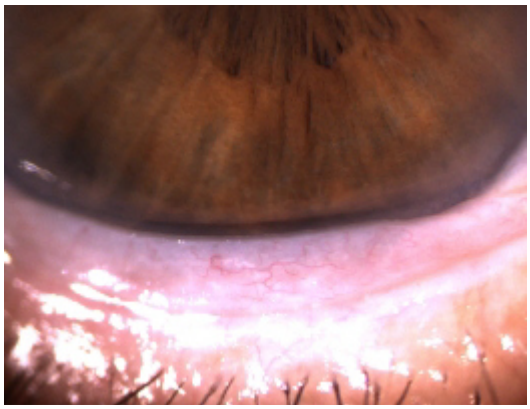
Fig. 3.162 Conjuntivocalaza

INFLAMAÇÃO DA CARÚNCULA LACRIMAL

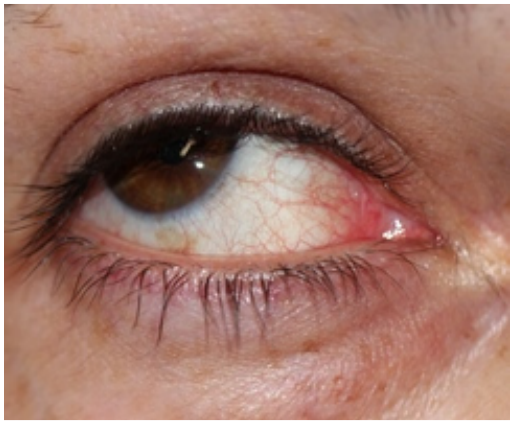
Fig. 3.163 Inflamação localizada da carúncula lacrimal

TUMORES DA CARUNCULA LACRIMAL

A carúncula alberga folículos pilosos, glândulas sudoríparas, glândulas sebáceas e tecido lacrimal acessório.
95% dos tumores da carúncula são benignos, sobretudo papilomas e nevos.
Os tumores malignos têm uma grande capacidade de invadir os tecidos profundos, razão pela qual necessitam dum tratamento mais agressivo.

- **Quisto queratinocítico epidérmico**

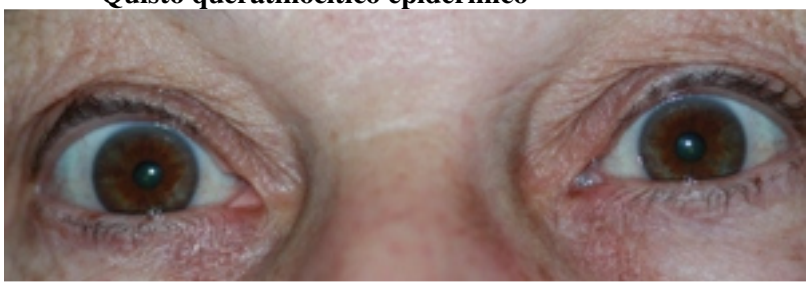
Fig. 3.164 Quisto queratinocítico epidérmico na carúncula do olho esquerdo

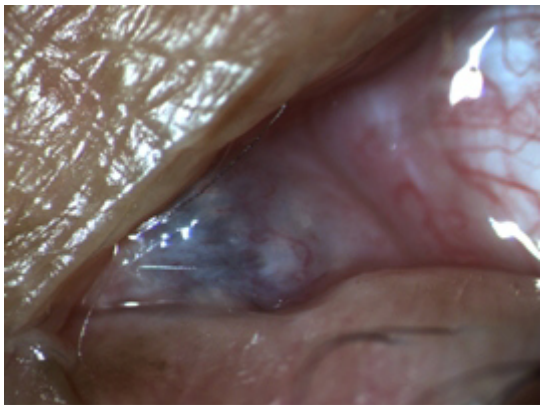
Fig. 3.165 Quisto queratinocítico epidérmico

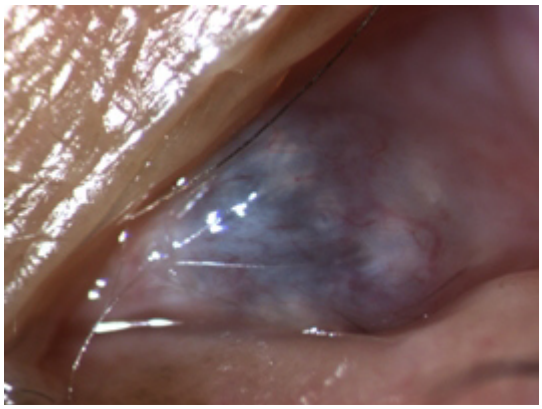
Fig. 3.166 Quisto queratinocítico epidérmico na carúncula

- **Papiloma multinodular**

Fig. 3.167 Papiloma multinodular

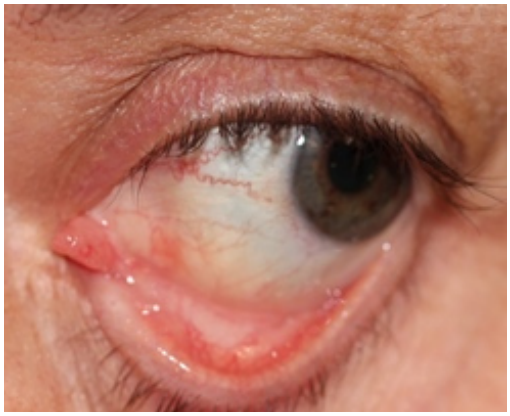
Fig. 3.168 Papiloma multinodular

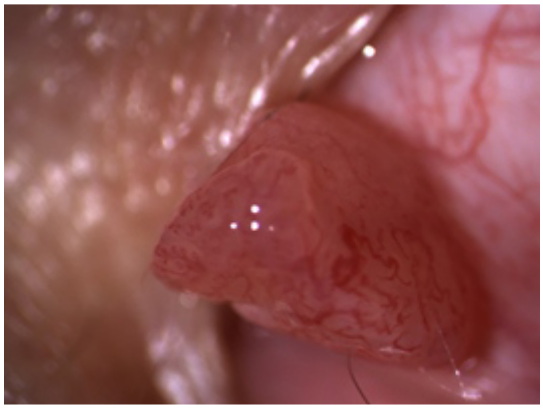
Fig. 3.169 Papiloma multinodular

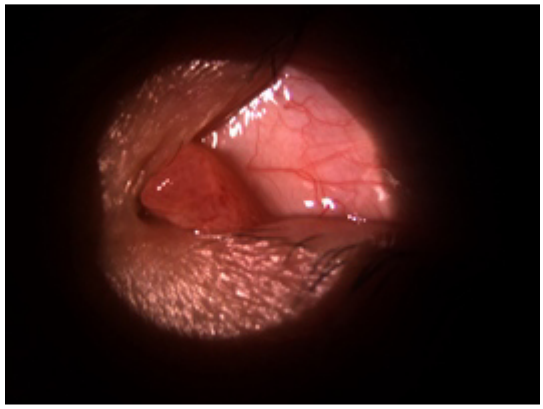
Fig. 3.170 Papiloma multinodular

- **Quisto de inclusão epitelial**

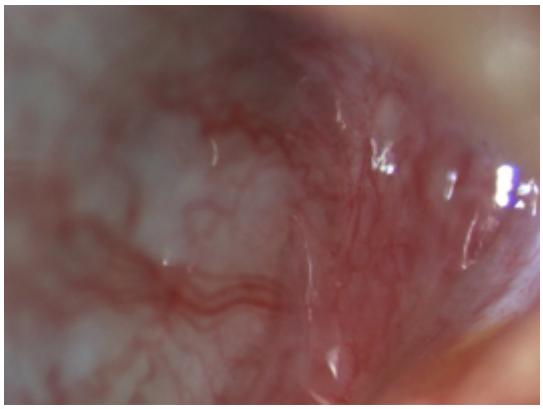

Fig. 3.171 Quisto de inclusão epitelial na carúncula

- **Hiperplasia das glândulas sebáceas**

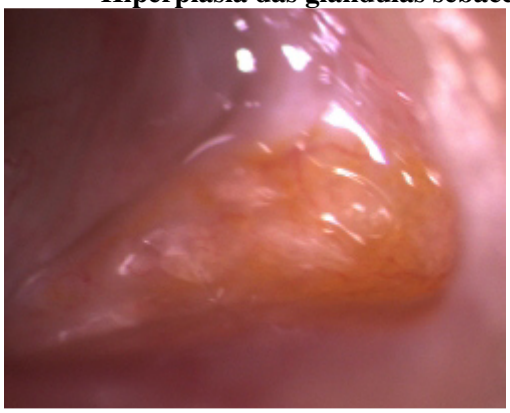

Fig. 3.172 Hiperplasia das glândulas sebáceas na carúncula

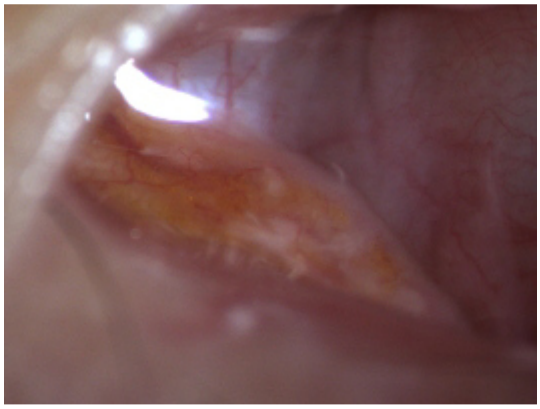

Fig. 3.173 Hiperplasia das glândulas sebáceas na carúncula

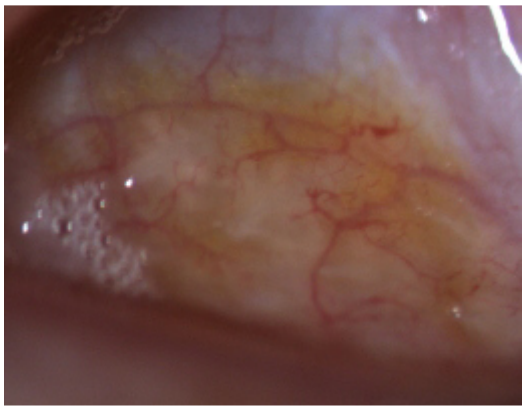

Fig. 3.174 Hiperplasia das glândulas sebáceas na carúncula

- **Nevo da carúncula**

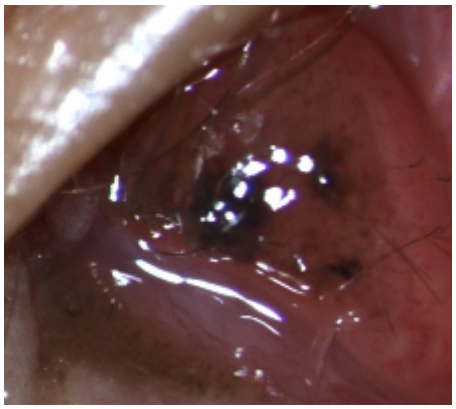
Fig. 3.175 Nevo na carúncula

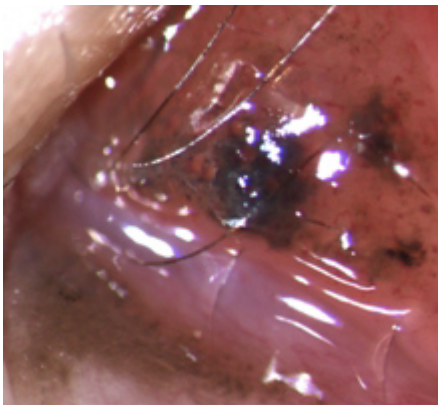
Fig. 3.176 Nevo

Fig. 3.177 Nevo na carúncula

Fig. 3.178 Nevo na carúncula

- **Quisto sebaceo**

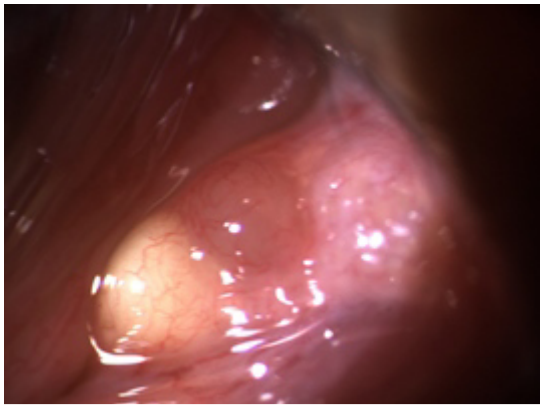
Fig. 3.179 Quisto sebáceo

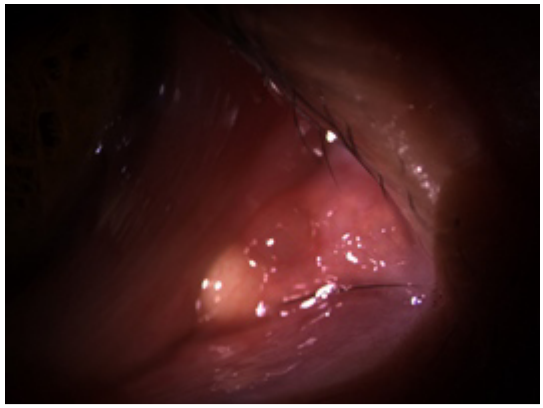
Fig. 3.180 Quisto sebáceo

- **Hidrocistoma apócrino da caruncula**

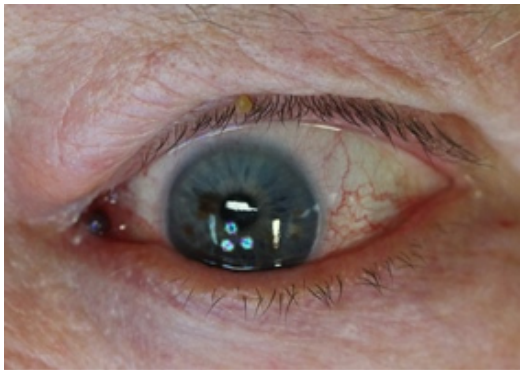
Fig. 3.181 Hidrocistoma apócrino da caruncula

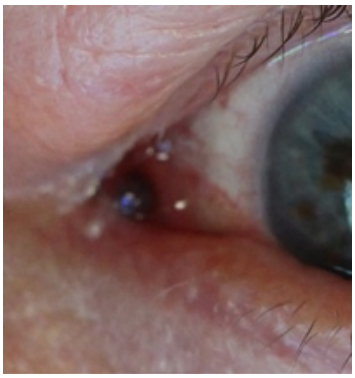
Fig. 3.182 Hidrocistoma apócrino da caruncula

- **Melanoma da carúncula**

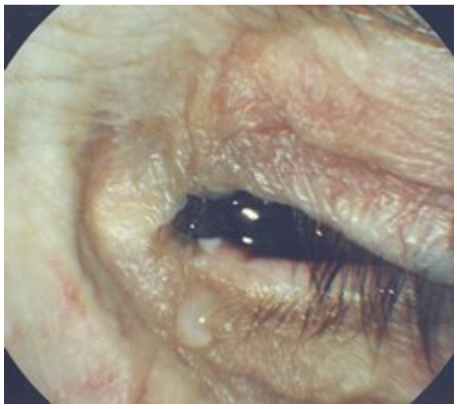
Fig. 3.183 Melanoma da carúncula

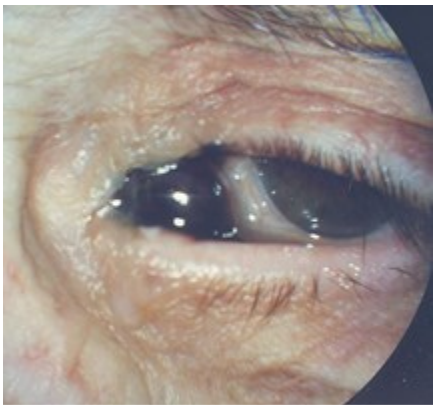
Fig. 3.184 Melanoma da carúncula

Outras patologias:

- Oncocytoma
- Granuloma piogénico
- Sarcoma kaposi
- Linfoma
- Hemangioma cavernoso
- Fibroma primário

FERIDA CONJUNTIVA BULBAR

Importante verificar sempre a integridade da cápsula de Tenon e da esclera.

Pequenas feridas da conjuntiva com cápsula de Tenon íntegra não necessitam de sutura. Se existir laceração da cápsula de Tenon deverá efectuar-se sutura.

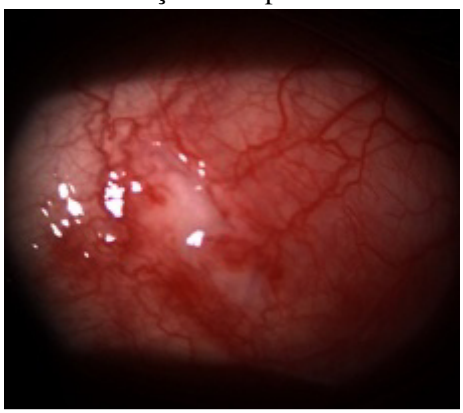

Fig. 3.185 Ferida da conjuntiva bulbar

Fig. 3.186 Ferida da conjuntiva bulbar

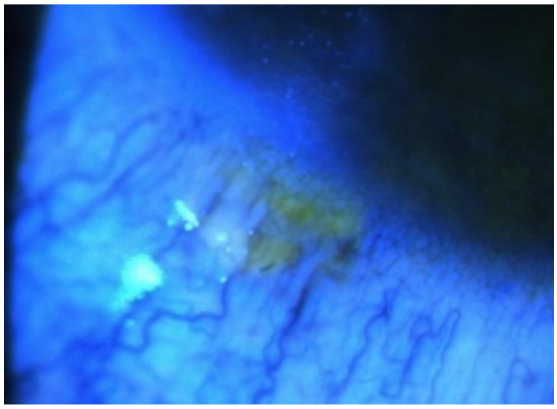

Fig. 3.187 Ferida da conjuntiva

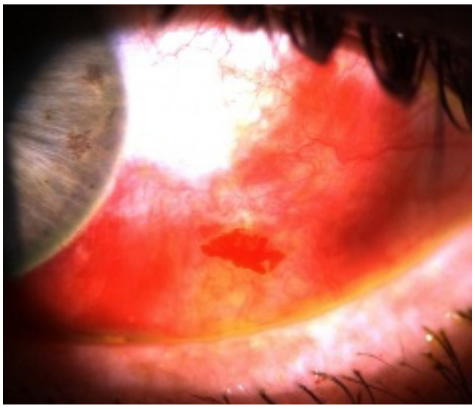

Fig. 3.188 Ferida da conjuntiva bulbar

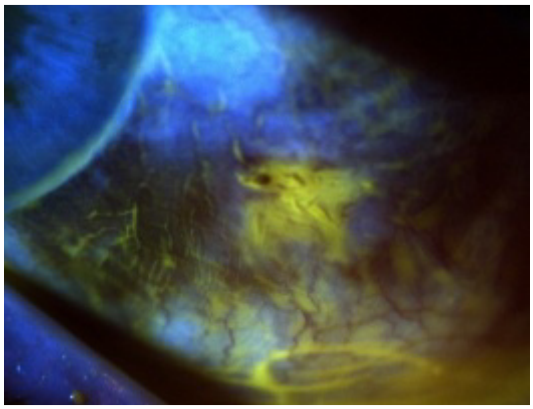

Fig. 3.189 Ferida da conjuntiva bulbar

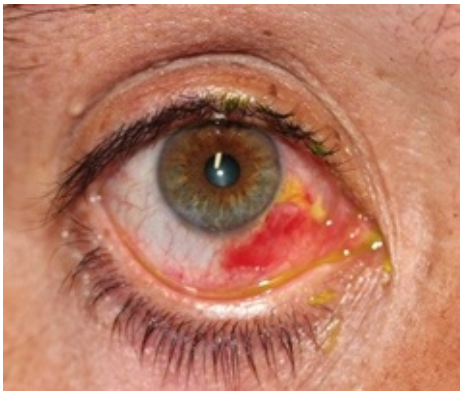

Fig. 3.190 Ferida da conjuntiva bulbar

Fig. 3.191 Ferida da conjuntiva bulbar

CORPOS ESTRANHOS SUBCONJUNTIVAIS

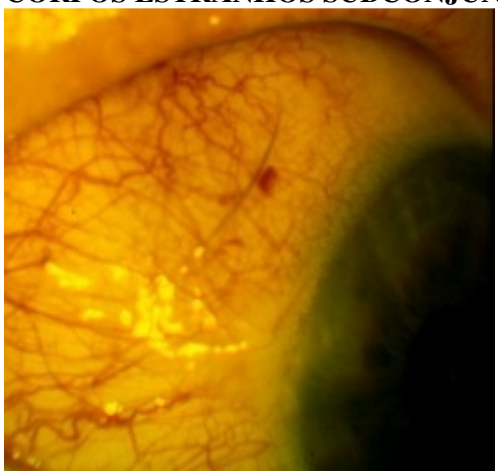
Fig. 3.192 Pestana subconjuntival

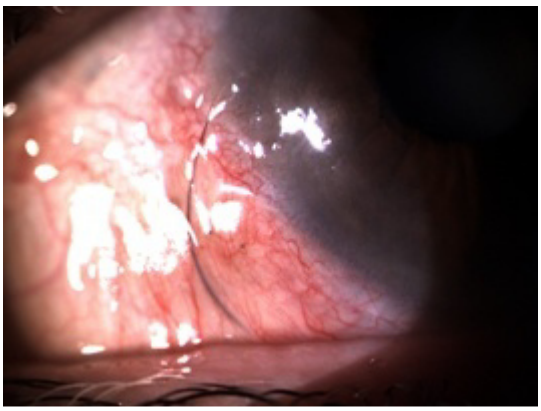
Fig. 3.193 Pestana subconjuntival

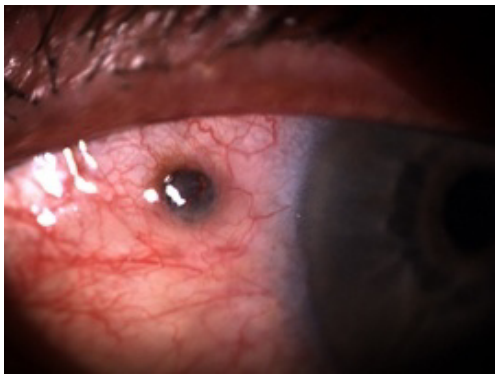
Fig. 3.194 Corpo estranho (chumbo caça) Subconjuntival

- **Enfisema subconjuntival**

Ocorre após traumatismo.

Fig. 3.195 Enfisema subconjuntival

Fig. 3.196 Enfisema subconjuntival

CORPOS ESTRANHOS CONJUNTIVA TARSAL SUPERIOR

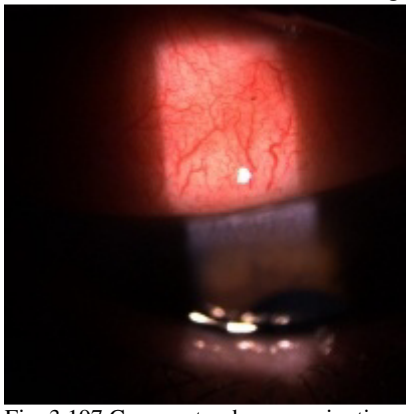

Fig. 3.197 Corpo estranho na conjuntiva tarsal superior

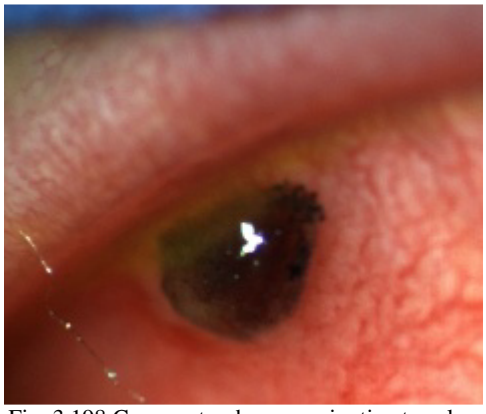

Fig. 3.198 Corpo estranho na conjuntiva tarsal

CORPOS ESTRANHOS CONJUNTIVA BULBAR

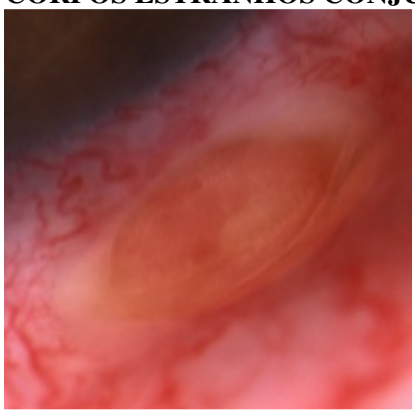

Fig. 3.199 Corpo estranho (semente) na conjuntiva bulbar

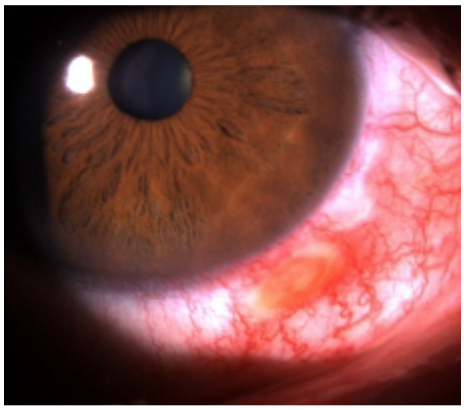

Fig. 3.200 Corpo estranho (semente) na conjuntiva bulbar

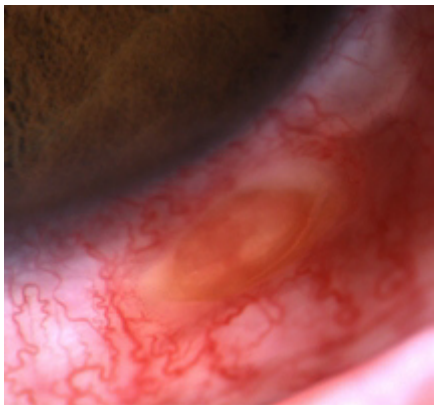

Fig. 3.201 Corpo estranho (semente) na conjuntiva bulbar

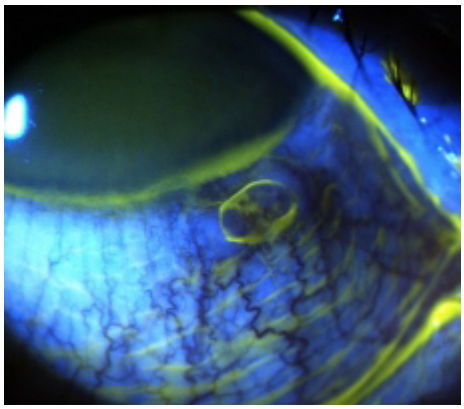

Fig. 3.202 Satus após extracção do corpo estranho conjuntival

CICATRIZAÇÃO PÓS CIRURGIA DA CONJUNTIVA

Fig. 3.203 Cicatriz conjuntival pós cirurgia

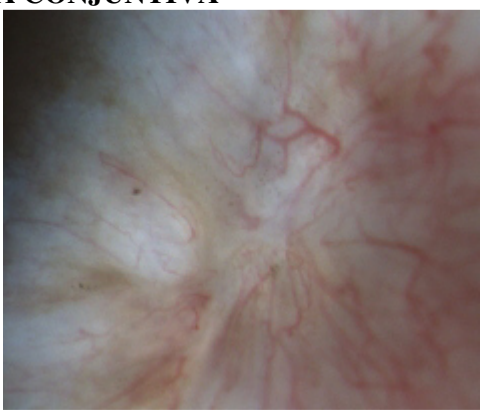

Fig. 3.204 Cicatriz conjuntival pós cirurgia

INFLAMAÇÃO LOCALIZADA DA PREGA SEMI-LUNAR

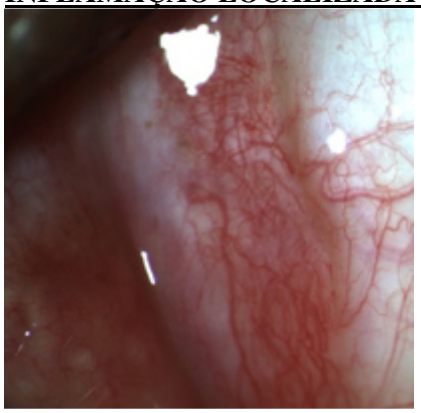

Fig. 3.205 Inflamação selectiva na prega semi-lunar

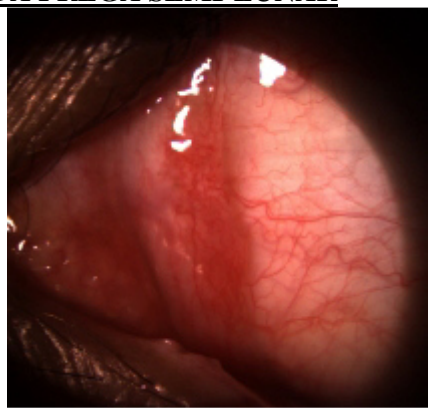

Fig. 3.206 Inflamação selectiva na prega semi-lunar

NEVO DA PREGA SEMI-LUNAR

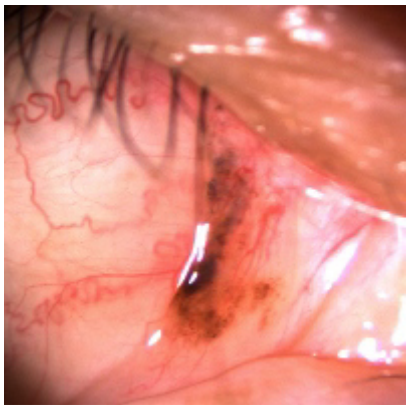
Fig. 3.207 Nevo prega semi-lunar

Fig. 3.208 Nevo prega semi-lunar